Этапный подход лечения пациента с ишемической болезнью сердца и желудочковыми аритмиями

Артюхина Е. А., Стребкова Е. Д., Ревишвили А. Ш.

Представленный клинический случай демонстрирует индивидуальный выбор этапного комплексного подхода к интервенционному лечению пациента с ишемической болезнью болезнью сердца и желудочковыми тахикардиями, направленный на реваскуляризацию миокарда и интервенционное устранение желудочковых тахикардий.

Российский кардиологический журнал. 2019;24(3):101–105
http://dx.doi.org/10.15829/1560-4071-2019-3-101-105

Ключевые слова: желудочковые тахикардии, радиочастотная аблация, субстратное картирование.

Конфликт интересов: не заявлен.

ФГБУ Национальный медицинский исследовательский центр хирургии им. А. В. Вишневского Минздрава России, Москва, Россия.

Артюхина Е. А.* — д.м.н., зав. отделением электрофизиологических рентгенэндоваскулярных методов диагностики и лечения аритмий, ORCID: 0000-0001-7065-0250, Стребкова Е. Д. — ординатор 1 года по специальности сердечно-сосудистая хирургия, ORCID: 0000-0001-5837-7255, ResearcherID: C-3956-2019, Ревишвили А. Ш. — академик РАН, профессор, д.м.н., директор, ORCID: 0000-0003-1791-9163.

*Автор, ответственный за переписку (Corresponding author): artelena.71@mail.ru

ВСС — внезапная сердечная смерть, ЖТ — желудочковая тахикардия, ИКД — имплантируемый кардиовертер-дефибриллятор, ОА — огибающая артерия, ПКА — правая коронарная артерия, ПМЖА — передняя межжелудочковая артерия.

Рукопись получена 16.01.2019
Рецензия получена 02.02.2019
Принята к публикации 11.02.2019

CC BY 4.0

Staged approach to treating a patient with coronary artery disease and ventricular arrhythmias

Artyukhina E. A., Strebkova E. D., Revishvili A. Sh.

The presented clinical case demonstrates an individual choice of a staged comprehensive approach to interventional treatment of a patient with coronary artery disease and ventricular tachyrhythmias, focused on myocardial revascularization and interventional abolition of ventricular tachyrhythmias.

Russian Journal of Cardiology. 2019;24(3):101-105
http://dx.doi.org/10.15829/1560-4071-2019-3-101-105

Key words: ventricular tachyrhythmias, radiofrequency ablation, substrate mapping.

Conflicts of Interest: nothing to declare.

A. V. Vishnevsky National Medical Research Center of Surgery, Moscow, Russia.

Artyukhina E. A. ORCID: 0000-0001-7065-0250, Strebkova E. D. ORCID: 0000-0001-5837-7255, ResearcherID: C-3956-2019, Revishvili A. Sh. ORCID: 0000-0003-1791-9163.

Received: 16.01.2019 **Revision Received:** 02.02.2019 **Accepted:** 11.02.2019

Жизнеугрожающие, гемодинамически нестабильные, быстрые желудочковые тахикардии (ЖТ), трепетание и фибрилляция желудочков являются наиболее важными факторами риска развития внезапной сердечной смерти (ВСС). Ежегодная частота возникновения ВСС варьирует от 0,36 до 1,28 случая на 1 тыс. населения. Согласно расчетным данным, в России от ВСС ежегодно умирает 200-250 тыс. человек, в Германии регистрируют 100 тыс. случаев, а в США — 100-200 тыс. случаев ВСС в год [1].

Основная стратегия лечения пациентов с наличием структурного заболевания сердца и ФВ ⩽35% это имплантация кардиовертеров-дефибрилляторов (ИКД). При этом, принцип первичной и вторичной профилактики ВСС в виде имплантации ИКД снижает смертность, но не влияет на повторяющиеся эпизоды ЖТ, а лечение антиаритмическими препаратами может сопровождаться побочными эффектами. Поэтому в настоящее время катетерная аблация рассматривается как один из методов лечения желудочковых нарушений ритма сердца [2].

Клинический случай

Пациент Н., 67 лет, поступил с жалобами на частые приступы учащенного ритмичного сердцебиения, сопровождающиеся головокружением, потерей сознания, болями за грудиной, давящего характера.

Из анамнеза заболевания:

Трижды (1992г, 2011г и 2012г) перенес острый инфаркт миокарда. С 2014г появились жалобы на приступы ритмичного сердцебиения, сопровождающиеся головокружением, эпизодами пресинкопального состояния. Последний год приступы участились, купируются самостоятельно или наружной кардиоверсией. На коронароангиографии — выявлен стенозирующий атеросклероз огибающей артерии (ОА), передней межжелудочковой артерии (ПМЖА) и правой коронарной артерии (ПКА).

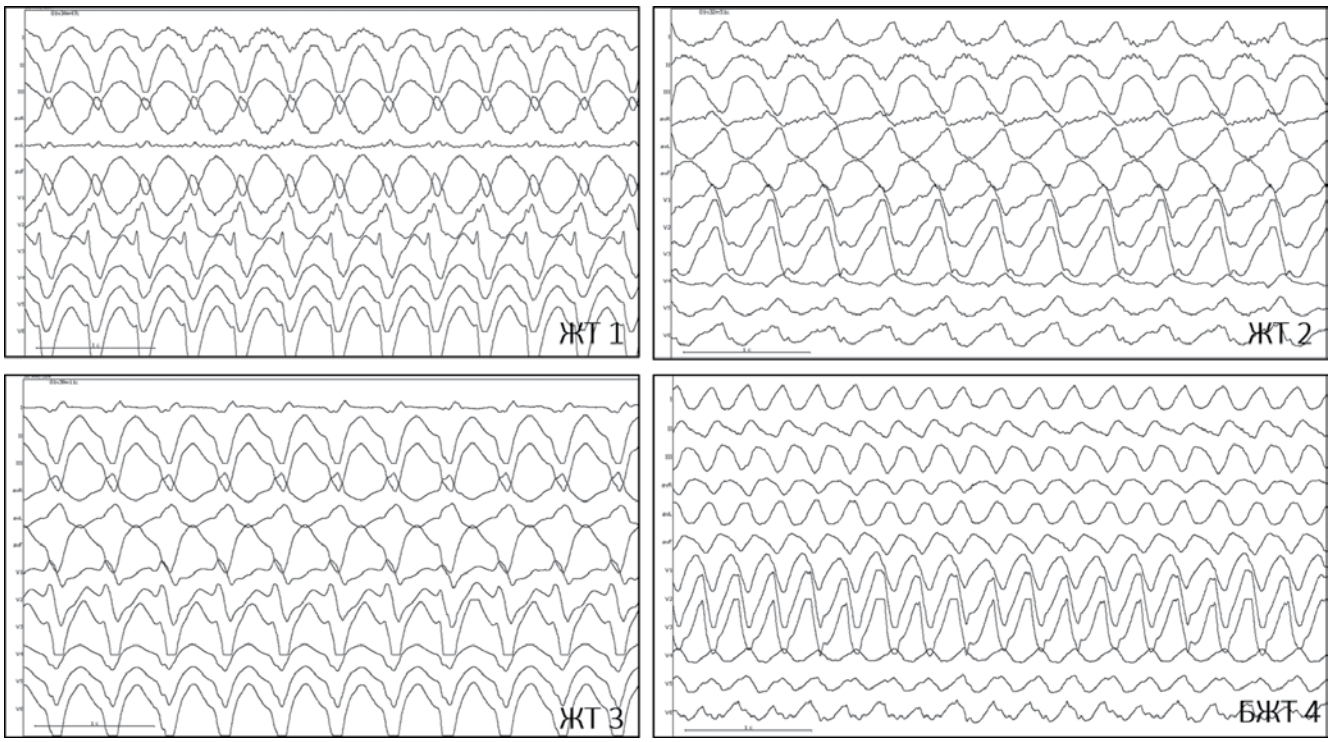

Рис. 1. Полиморфные желудочковые тахикардии (ЖТ 1,2,3) и быстрая ЖТ 2.

Рис. 2 (А, Б). Вольтажная карта левого желудочка. Carto 3 (**А**), Rhythmia (**Б**).

Результаты объективного обследования:

При поступлении на ЭКГ приступы желудочковой тахикардии четырех морфологий (рис. 1).

По данным ЭхоКГ: фракция выброса (ФВ) по Симпсону — 39%. Увеличение размеров левых полостей сердца и ПП. Гипертрофия миокарда ЛЖ. Нарушение диастолической функции левого желудочка (ЛЖ) по 1 типу. Рубцовые изменения базального и среднезаднего сегмента ЛЖ. Митральная регургитация 1,5-2 степени, узкой струей. Сократительная функция ЛЖ снижена.

Диагноз: ИБС. Стенозирующий атеросклероз коронарных артерий (субтотальный стеноз ОА). Стенокардия напряжения III ФК. Постинфарктный кардиосклероз от 1992г, 2011г, 2012г. Пароксизмальная желудочковая тахикардия. Гипертоническая болезнь III стадии, очень высокого риска (риск 4). ХСН IIA 3ФК (NYHA).

Предварительный план лечения состоял в одномоментном выполнении коронарного шунтирования с криоаблацией аритмогенных зон на открытом сердце. Поэтому **первым этапом** для индукции тахикардии, определения локализации и верификации аритмогенного субстрата было проведено эндокардиальное электроанатомическое картирование. При программируемой двумя экстрастимулами (550-380-320 мс) стимуляции индуцирована ЖТ с меняющейся длительностью цикла (ДЦ) 480-440-300 мс и левосторонним фронтом активации, гемодинамически нестабильная. Выполнена наружная кардиоверсия 200 Дж с восстановлением синусового ритма. Через транссептальный доступ и с использованием CARTO 3 (Biosense Webster) выполнено построение вольтажной карты ЛЖ, верифицированы зоны рубца, низкого вольтажа и поздних потенциалов в ЛЖ (рис. 2 А).

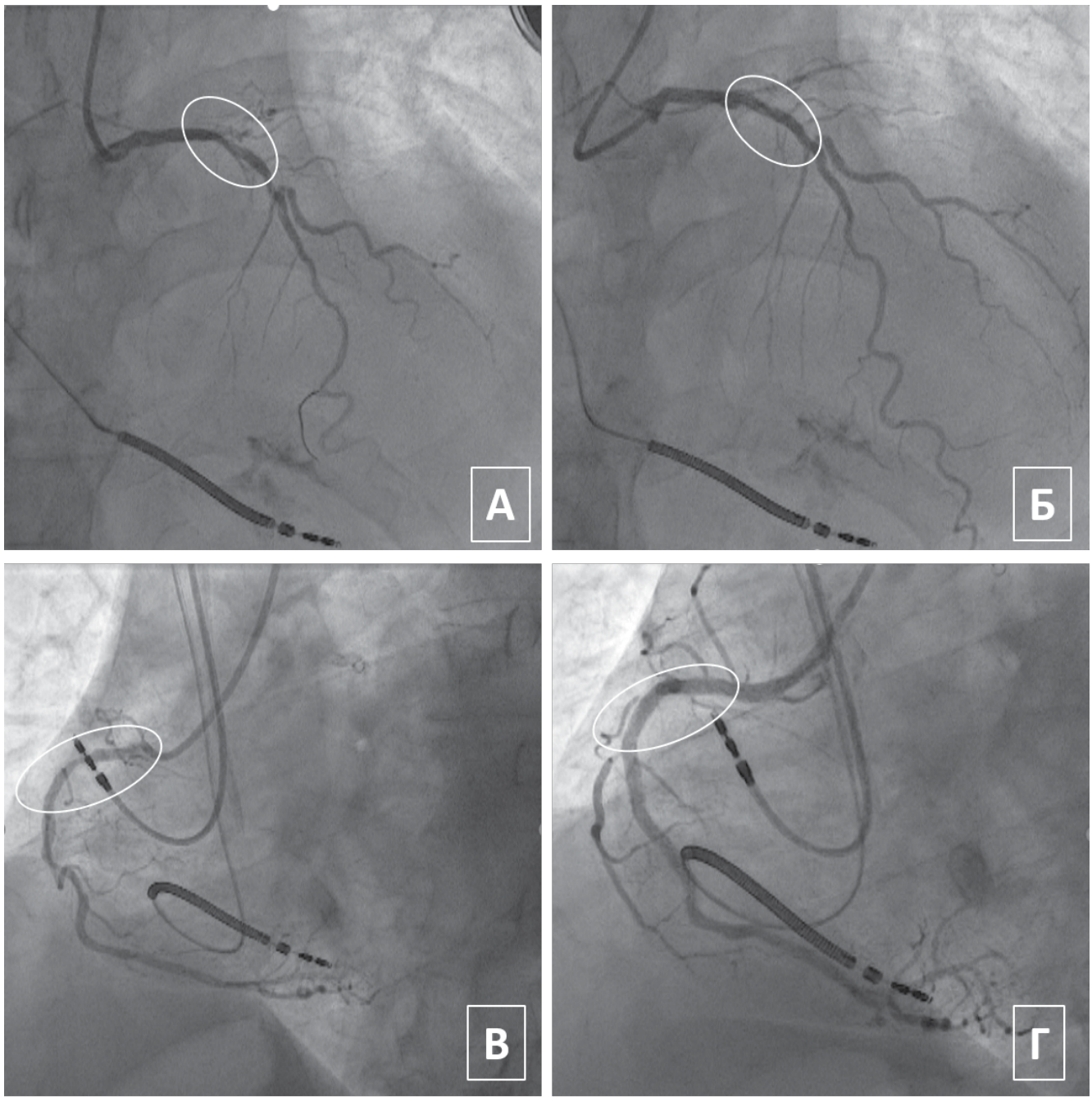

Рис. 3 (А, Б, В, Г). Коронарография до и после стентирования.
Примечание: А — до (стеноз 75%) и **Б** — после стентирования ПМЖВ, **В** — до (тандемный стеноз средней трети 75% и 80%) и **Г** — после стентирования ПКА.

В дальнейшем, в связи с тяжестью состояния пациента, от открытой операции решено воздержаться, и был выбран малоинвазивный подход.

Второй этап — имплантация двухкамерного ИКД, оснащенного системой удаленного мониторирования.

Третий этап — чрескожное коронарное вмешательство: транслюминальная баллонная ангиопластика со стентированием средней трети ПМЖВ средней трети ПКА (рис. 3).

Четвертый этап — субстратная радиочастотная аблация. Под комбинированной анестезией выполнен транссептальный доступ и проведен картирующий электрод Orion (Boston Scientific) и с использованием системы Rhythmia (Boston Scientific) построена высокоплотная амплитудная карта, зоны фрагментированной и поздней желудочковой активности ЛЖ (рис. 2 Б). Выполнены радиочастотные воздействия до исчезновения поздних потенциалов желудочков и изолинии в областях фрагментации (рис. 4 А, Б, В).

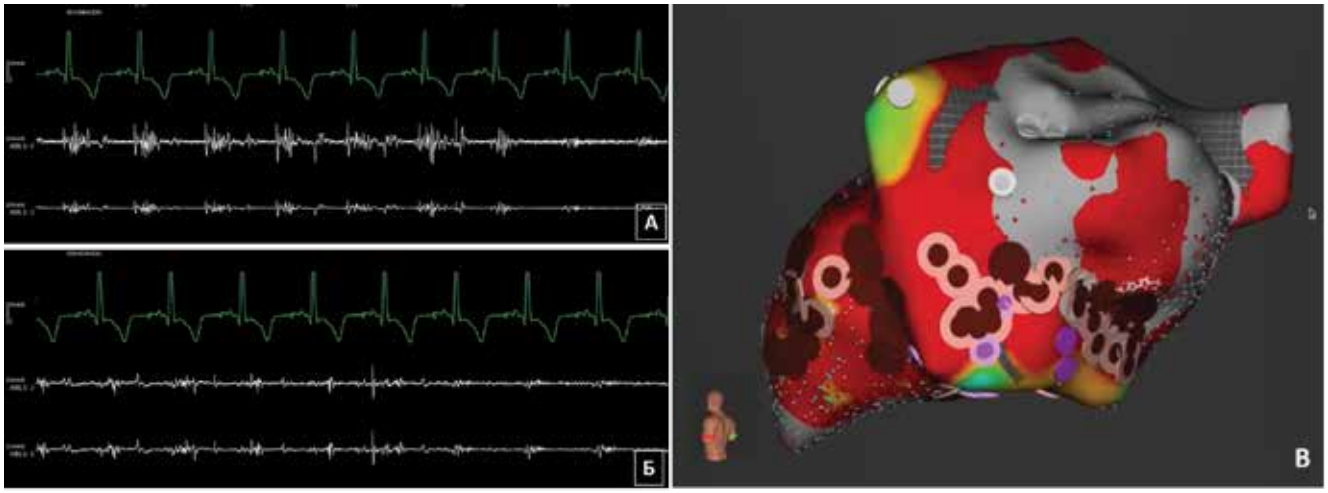

Рис. 4 (А, Б, В). Радиочастотная абляция.
Примечание: электрограмма устранения фрагментированной активности (**А**), поздних потенциалов (**Б**), области радиочастотной абляции (**В**).

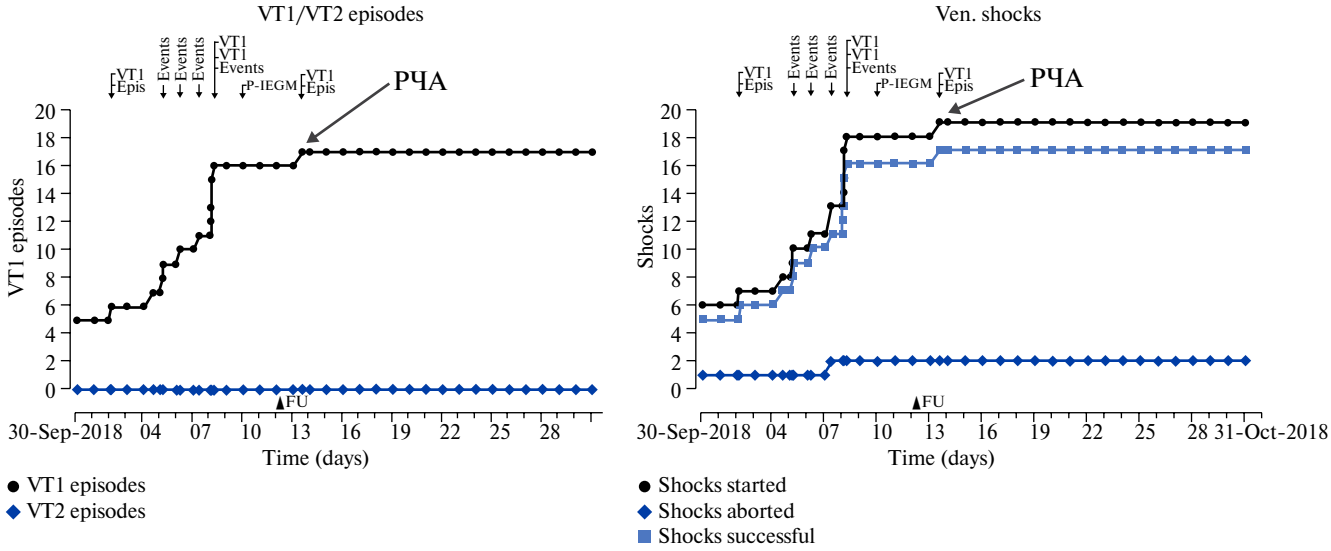

Рис. 5. Тренд удаленного мониторинга — отсутствие эпизодов ЖТ и шоков после проведенного лечения.

Срок наблюдения (6 мес.), через систему удаленного мониторирования — пароксизмов тахикардии и срабатываний ИКД у пациента не отмечено (рис. 5).

Обсуждение

В настоящее время существуют следующие подходы к лечению желудочковых нарушений ритма сердца со своими достоинствами и преимуществами: антиаритмическая терапия, имплантация ИКД, катетерная абляция и симпатическая денервация [2].

При гемодинамически стабильных мономорфных тахикардиях возможна катетерная абляция, основанная на поиске зон ранней активации или активационном картировании [3]. Однако, при обширных зонах поражения, чаще ишемических, существует и другой подход — субстратное картирование, основанное на поиске зон низкоамплитудной, фрагментированной активности и поздних желудочковых потенциалов. В ряде случаев это требует не только эндо-, но и эпикардиального доступа [4].

В большом исследовании, изучившим отдаленные результаты абляции 695 пациентов со структурной и без структурной патологии сердца, которым выполнялись все возможные варианты интервенционного лечения ЖТ, включая эпикардиальную абляцию, транскоронарную абляцию этанолом, хирургическую криоаблацию, половине пациентов со структурной патологией требуются повторные процедуры. При этом общая эффективность не превышает 60%, а осложнения составляют 8% [5].

Заключение

Описанный нами клинический случай демонстрирует индивидуальный выбор этапного комплекс-

ного подхода к интервенционному лечению пациента с ишемической болезнью сердца и ЖТ, что показало хорошие результаты в срок наблюдения 6 месяцев.

Конфликт интересов: все авторы заявляют об отсутствии потенциального конфликта интересов, требующего раскрытия в данной статье.

Литература/References

1. Lebedev DS. Surgical and intervention methods of ventricular tachycardias treatment. Kardiologiya: novosti mneniya obuchenie. 2015;4(7):68-78. (In Russ.) Лебедев Д. С. Хирургические и интервенционные методы лечения желудочковых тахикардий. Кардиология: новости, мнения, обучение. 2015;4(7):68-78.
2. Markam T, McBride D, Liahg J. Catheter ablation for ventricular tachycardia in patient with structural heart disease. US Cardiology Review. 2018;12(1):51-6. doi:10.15420/usc.2017:28:3.
3. Kataria V, Yaduvanshi A, Nair M. Radiofrequency Catheter Ablation of Ventricular Tachycardia in Structural Heart Disease: Single Team Experience with Follow-Up upto 5 Years. Open Access. 2016;1(1):104. doi:10.4172/atoa.1000104.
4. Josephson M, Anter E, Substrate Mapping for Ventricular Tachycardia. JAC C. 2015;1(5):342-52. doi:10.1016/j.jacep.2015.09.001JAC.
5. Kumar S, Romero J, Mehta N, et al. Long-term outcomes after catheter ablation of ventricular tachycardia in patients with and without structural heart disease. Heart Rhythm. 2016;13(10):1957-63. doi:10.1016/j.hrthm.2016.07.001.