ОРФАННЫЙ ФЕНОТИП КАРДИОГЕНИТАЛЬНОЙ ЛАМИНОПАТИИ — СИНДРОМ МАЛУФА

Вайханская Т. Г.[1], Сивицкая Л. Н.[2], Даниленко Н. Г.[2], Курушко Т. В.[1], Нижникова О. Г.[1], Давыденко О. Г.[2]

В последние десятилетия значительно расширен спектр моногенных заболеваний, ассоциированных с мутациями в гене ламина А/С (*LMNA*), который кодирует группу белков, выполняющих важные функции в клеточном ядре. Эта патология отличается множественностью системно-тканевого поражения. Мутации гена *LMNA* являются причиной более десятка различных наследственных заболеваний, получивших название ламинопатии. В клинической практике встречаются кардиальные фенотипы, чаще дилатационная кардиомиопатия (ДКМП), скелетно-мышечные дистрофии (мышечная дистрофия Эмери-Дрейфуса, врожденная и поясно-конечностная) и более редкие формы — липодистрофии, прогероидные фенотипы (акромандибулярная дисплазия, прогерия Хатчинсона-Гилфорда, атипичный синдром Вернера), синдром Малуфа.

Синдром Малуфа, известный сегодня как кардиогенитальный синдром, это редкая врожденная патология с фенотипом ДКМП и овариальным дисгенезом (у женщин) или с первичной тестикулярной недостаточностью (у мужчин), с признаками задержки умственного развития и различными скелетными аномалиями (чаще лицевой дисморфизм и марфано-подобные изменения).

В статье представлен клинический случай пациентки с первичной аменореей, гипогонадизмом, ДКМП, когнитивным дефицитом, недоразвитием вторичных половых признаков, дефицитом массы тела и лицевым дисморфизмом. Лучевые воздействия, вирусный паротит, аутоиммунные заболевания, синдром Тернера исключены. Специфические для мандибуло-акральной дисплазии признаки костной дисплазии отсутствуют. Родственники 1-ой линии родства здоровы. Методом секвенирования был осуществлен поиск мутаций в гене *LMNA*, однако мутаций не обнаружено. Результаты позволяют предположить, что патогенетические механизмы синдрома Малуфа могут иметь не только “ламиновую” природу, но и другие генетические причины.

В статье обозначены основные проблемы диагностики и лечения, предложены дифференциальные критерии и клинические признаки орфанного заболевания.

Российский кардиологический журнал 2016, 11 (139): 90–94
http://dx.doi.org/10.15829/1560-4071-2016-11-90-94

Ключевые слова: мутации гена ламина А/С, дилатационная кардиомиопатия, гипергонадотропный гипогонадизм, ламинопатии, кардиогенитальный синдром, синдром Малуфа.

[1]Республиканский научно-практический центр “Кардиология”, лаборатория медицинских информационных технологий, Минск; [2]Государственное научное учреждение Институт генетики и цитологии Национальной академии наук Беларуси, лаборатория нехромосомной наследственности, Минск, Беларусь.

Вайханская Т. Г.* — к.м.н., в.н.с. лаборатории медицинских информационных технологий, Сивицкая Л. Н. — к.б.н., с.н.с. лаборатории нехромосомной наследственности, Даниленко Н. Г. — к.б.н., в.н.с. лаборатории нехромосомной наследственности, Курушко Т. В. — врач отделения функциональной диагностики, Нижникова О. Г. — врач-рентгенолог отделения лучевой диагностики, Давыденко О. Г. — д.б.н., чл.-кор. НАН Беларуси, зав. лабораторией нехромосомной наследственности.

*Автор, ответственный за переписку (Corresponding author): tat_vaikh@mail.ru

ДКМП — дилатационная кардиомиопатия, ЖЭС — желудочковая экстрасистолия, КДО — конечно-диастолический объем, КДД — конечно-диастолический диаметр, КСО — конечно-систолический объем, КСД — конечно-систолический диаметр, КВД — кардиовертер-дефибриллятор, ЛЖ — левый желудочек, ЛГ — лютеинизирующий гормон, ПБЛНПГ — полная блокада левой ножки пучка Гиса, ПЖ — правый желудочек, ПЦР — полимеразная цепная реакция, СРТ — сердечная ресинхронизирующая терапия, ФВ ЛЖ — фракция выброса ЛЖ, ФВ ПЖ — фракция выброса ПЖ, ФК — функциональный класс, ФСГ — фолликулостимулирующий гормон, ЧСС — частота сердечных сокращений, ЭКГ — электрокардиограмма, ЭхоКГ — эхокардиография, GLS mean — показатель продольной деформации миокарда, среднее значение, *LMNA* — ген, кодирующий белок ядерной ламины.

Рукопись получена 15.06.2016
Рецензия получена 23.06.2016
Принята к публикации 28.06.2016

AN ORPHAN PHENOTYPE OF CARDIOGENITAL LAMINOPATHY — MALOUF SYNDROME

Vaykhanskaya T. G.[1], Sivitskaya L. N.[2], Danilenko N. G.[2], Kurushko T. V.[1], Nizhnikova O. G.[1], Davydenko O. G.[2]

Recent decades significantly increased the spectrum of monogenic diseases associated with mutations in the gene of lamin A/C (*LMNA*), that codes the proteins group performing important functions in the nucleus. This pathology presents with diverse systemic tissue involvement. Mutations of the gene *LMNA* are the cause of more than ten different inherited disorders — laminopathies. In clinical practice, there are cardial phenotypes common, i.e. dilation cardiomyopathy (DCMP), skeletal-muscular dystrophies (Emery-Dreifuss dystrophy, inherited and limb-leveled) and more rare forms — lipodystrophies, progeroid phenotypes (acromandibular dysplasia, Hutchinson-Gilford progeria, atypical Werner syndrome), Malouf syndrome.

Malouf syndrome, known nowadays as cardiogenital syndrome, is rare inborn pathology with DCMP phenotype and ovarial dysgenesis (females) or primary testicular failure (males), with cognitive delay and variety of skeletal abnormalities (usually facial dysmorphism and marfanoid signs).

The arcticle presents a clinical case of female patient with primary amenorrhea, hypogonadism, DCMP, cognitive deficiency, hypodeveloped secondary gender signs, body mass deficiency, and facial dysmorphism. Radiation, viral parotitis, autoimmunity and Turner syndrome were ruled out. Signs if bone dysplasia typical for mandibular-acral dysplasia are absent. Relatives of the 1st line are normal. With sequencing method, we searched for mutations in the gene *LMNA*, but there were no mutations. Results make it to suggest that pathogenetic mechanisms of Malouf syndrome are not only of “lamin” nature but of other genetic causes too.

The article also points on the key issues of diagnostics and treatment, presents differential criteria and clinical signs of an orphan disease.

Russ J Cardiol 2016, 11 (139): 90–94
http://dx.doi.org/10.15829/1560-4071-2016-11-90-94

Key words: lamin gene mutations A/C, dilation cardiomyopathy, hypergonadotropic hypogonadism.

[1]Republic Scientific-Practical Center “Cardiology”, Laboratory for medical information technologies, Minsk; [2]State Scientific Institution of genetics and cytology of the National Science Academy of Belarus, Laboratory of non-chromosome inheritance, Minsk, Belarus.

В последние десятилетия спектр заболеваний, вызываемых мутациями в гене ламина A/C и ламин-ассоциированных генах, значительно расширился. Заболевания, вызываемые мутациями в гене ламина A/C (*LMNA*), получили название “ламинопатии”. Мутации *LMNA* являются причиной более десятка различных наследственных заболеваний. Ламинопатии отличаются функциональным и топическим многообразием расстройств. В практике кардиолога ламинопатии встречаются нередко. В этой группе заболеваний по частоте выявления лидируют дилатационная кардиомиопатия (ДКМП) с дефектами проводимости и болезни, относящиеся к группе мышечных дистрофий, такие как мышечная дистрофия Эмери-Дрейфуса и конечностно-поясная мышечная дистрофия типа 1B, сопровождающиеся фенотипом ДКМП с нарушениями атриовентрикулярной проводимости. Более редкими, но заслуживающими не меньшего внимания, являются другие ламинопатии: синдром Малуфа, семейные липодистрофии, мандибулоакральная дисплазия, синдром “сердце-руки” словенского типа и прогерия Хатчинсона-Гилфорда [1].

В течение короткого времени представления ученых о роли ламинов значительно расширились и уже не ограничиваются структурной функцией ядерной оболочки. В последние годы появилось много экспериментальных данных, свидетельствующих о важной роли ламинов в репликации и транскрипции ДНК, организации хроматина, клеточной репликации и дифференцировке [2-5]. Сегодня исследования ученых направлены на изучение патогенных и патофизиологических механизмов, позволяющих понять, каким образом мутации одного гена приводят к развитию такой многосистемной патологии с множественным поражением различных тканей.

Кардиальная ламинопатия (фенотип ДКМП) имеет крайне неблагоприятный прогноз, обусловленный высоким риском внезапной сердечной смерти (ВСС) вследствие жизнеопасных нарушений сердечного ритма и проводимости. В клинической практике кардиолога генетическая диагностика ламиновых мутаций, ассоциированных с ДКМП, является крайне важным аспектом, так как позволяет определить оптимальную стратегию лечения и своевременную превентивную имплантацию кардиовертера-дефибриллятора (КВД).

Кардиогенитальный синдром аутосомно-рецессивного типа наследования характеризуется ассоциацией двух основных признаков — кардиомиопатией (дилатационной) и гипогонадизмом (гипергонадотропная форма). В клинической картине заболевания доминируют следующие признаки: задержка умственного развития (в детстве отмечается снижение базовой обучаемости и языковых навыков, а в процессе взросления страдает общий интеллектуальный потенциал), нарушение развития яичников с задержкой полового созревания (у женщин) или первичная тестикулярная недостаточность (у мужчин), различные костно-кожные аномалии (марфаноподобный габитус) с необычно длинными и тонкими пальцами (арахнодактилия), дисморфизм лица (узкое лицо и маленький подбородок, ретрогнатия, блефароптоз). Также могут встречаться сахарный диабет и патология щитовидной железы. Дополнительными признаками являются аномалия грудной клетки (узкая “куриная грудь”, покатые плечи), дефицит подкожно-жировой клетчатки, низкий мышечный тонус. Микрогнатия и покатые плечи могут имитировать атипичный прогероидный фенотип. Однако у пациентов с синдромом Малуфа не бывает выраженной задержки роста, алопеции и прогрессирующего атеросклероза. Распространенность синдрома пока точно не установлена. В литературе встречаются наблюдения чуть более 20 семей, у которых выявлены признаки кардиогенитального синдрома, вызванного гетерозиготной мутацией в гене *LMNA*.

Первый клинический случай сочетания ДКМП и гипергонадотропного гипогонадизма был представлен в литературе Sacks HN, et al. в 1980г [6]; в сыворотке крови у трех родных братьев, страдающих ДКМП, отмечались повышенные уровни гонадотропинов — фолликулостимулирующего гормона (ФСГ) и лютеинизирующего гормона (ЛГ).

Позже, в 1985г Malouf J, et al. сообщили о случае застойной кардиомиопатии в сочетании с овариальным дисгенезом у двух сестер, рожденных в браке ливанских шиитских родителей, которые находились в двоюродном родстве; у девочек также наблюдался блефароптоз и костные аномалии носа [7].

Narahara K, et al. в 1992г представил спорадический случай ДКМП у 18-летней девушки с гипергонадотропным гипогонадизмом, легкой умственной отсталостью, с двухсторонним блефароптозом и незначительными скелетными аномалиями (в виде грудного сколиоза, арахнодактилии и широкого костного основания носа). В возрасте 19 лет пациентка умерла вследствие прогрессирующей застойной сердечной недостаточности. При гистологическом исследовании в миокарде был выявлен диффузный интерстициальный фиброз без признаков воспаления, а ткань яичников состояла, основном, из стромальных клеток и малочисленных ооцитов; с трудом визуализировались резидуальные Мюллеровы трубы [8].

L. Chen и L. Lee в 2003г представили прогероидный фенотип у 23-летней иранской пациентки, которая отличалась низкорослостью в подростковом возрасте. У женщины наблюдались признаки склеродермии, ДКМП и гипогонадизма; отмечалось раннее поседение и истончение волос, увеличение мочевой кислоты, остеопороз, остеосклероз и “покатость”

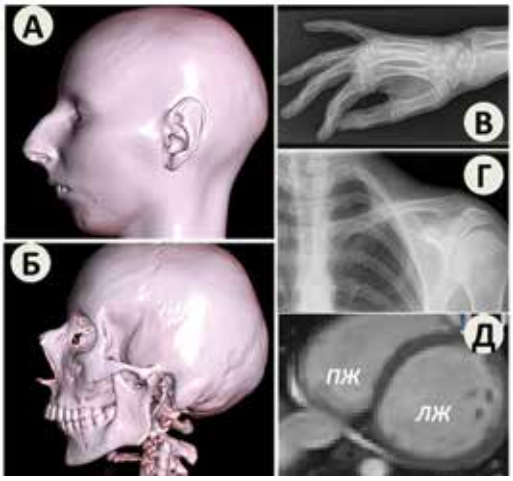

Рис. 1 (А, Б, В, Г, Д). Результаты КТ сканирования скелета и МРТ исследования сердца. **А, Б** — КТ черепа с 3-D реконструкцией; **В, Г** — рентгенологическое исследование кисти и ключицы и МРТ исследование сердца (**Д**).

плеч. У пациентки идентифицировали гетерозиготную миссенс мутацию в гене *LMNA* (A57P) [9]. Диагноз пациентки вызвал острую дискуссию в научной литературе: коллектив Chen L, et al. предположил "атипичный синдром Вернера", а R. A. Hegele отстаивал гипотезу позднего начала прогерии — синдрома Хатчинсона-Гилфорда [10].

Gürsoy A, et al. в 2006г сообщили о трёх случаях кардиомиопатии и гипергонадотропного гипогонадизма в турецкой семье. В период полового созревания у юноши, с детских лет страдающего ДКМП (осложненной желудочковой тахикардией и рецидивирующей декомпенсацией сердечной недостаточности), выявлена гипоплазия щитовидной железы и первичная тестикулярная недостаточность; в возрасте 15 лет ему проведена ортотопическая трансплантации сердца. У 2-х родных сестер также выявлена ДКМП с гипогонадизмом (1 сестра умерла в возрасте 13 лет), но без патологии щитовидной железы. Родители и младшая сестра были здоровы, и ни один из членов семьи не имел лицевой дисморфизм и не страдал умственной отсталостью [11].

Nguyen D, et al. в 2007г представили клинический случай ДКМП и кожно-костных аномалий у 17-летней девушки восточно-европейского происхождения. Остеопороз с кожными аномалиями — телеангиоэктазией, склеродактилией и пойкилодермией — диагностированы с 8 лет, также отмечалось отставание в физическом развитии (замедление роста и низкий прирост веса). У девушки наблюдались и необычные черты лица: маленькие уши, узкий клювообразный нос и очень маленький подбородок; отмечались признаки кальцификации мягких тканей в области локтей. Авторы предположили диагноз атипичного синдрома Вернера, но мутаций в гене *RECQL2*, ассоциированном с этой патологией, не выявили. Позже идентифицировали гетерозиготную миссенс мутацию в гене *LMNA* (L59R) и диагностировали ламинопатию как нетипичную форму акромандибулярной дисплазии [12]. McPherson E, et al. в 2009г повторно обследовали пациентку и дополнительно сообщили о наличии эндокринологической патологии, в том числе о преждевременной недостаточности яичников и вторичной аменорее, возникших в возрасте 15 лет. Было выявлено неполноценное развитие вторичных половых признаков и повышение в сыворотке крови уровней ФСГ и ЛГ, а при УЗИ органов малого таза были обнаружены репродуктивные аномалии (маточно-яичниковая инфантильность) [12, 13].

E. McPherson в 2009г представил клинический случай похожего фенотипа у пациентки с ортопедическими аномалиями, выявленными в 10-летнем возрасте (покатые плечи, гипоплазия ключиц, остеопения конечностей), и отсутствием подкожно-жировой ткани с видимой подкожной сосудистой сетью. ДКМП была выявлена в возрасте 12 лет и, несмотря на своевременное наступление менархе (в 12 лет), отмечалось отставание полового развития после вторичной аменореи с 13 лет. Наблюдались признаки овариальной недостаточности с повышением уровней ФСГ, ЛГ и снижением гормона эстрадиола. У пациентки обнаружена гетерозиготная мутация в гене *LMNA* (L59R). В ожидании трансплантации сердца в возрасте 15 лет она умерла от аритмии [12]. E. McPherson и соавторы отметили фенотипическое сходство между тремя пациентками с кардиомиопатией и гипергонадотропным гипогонадизмом, имевшими близкорасположенные мутации в гене *LMNA* — A57P и *L59R*. Случаи представлены D. Nguyen в 2007г, L. Chen в 2003г и E. McPherson в 2009г [10, 12, 13]. Клинические особенности, общие для этих пациенток, демонстрируют следующие признаки: преждевременное угасание функции яичников, ДКМП, липодистрофия, скелетные изменения (узкая грудная клетка и покатые плечи, но не акроостеолизис) и лицевой дисморфизм (микрогнатия). И хотя внешние признаки у этих пациенток имели частично прогероидные черты, ни у одной из них не было серьезной задержки роста, алопеции или быстро прогрессирующего атеросклероза. Таким образом, McPherson E, et al. (2009г) предположили, что фенотип ДКМП с гипергонадотропным гипогонадизмом обусловлен носительством мутаций в гене ламина A/C (*LMNA*) и представляет собой очевидные признаки новой нозологии ламинопатий — синдрома Малуфа.

Редкий клинический случай из практики

Синдром Малуфа, известный сегодня как ДКМП в сочетании с гипергонадотропным гипогонадизмом (DCM-HH, OMIM 212112), является редкой врожденной патологией с клиническими признаками, включающими фенотип ДКМП, овариальный дисге-

нез (у женщин) или первичную тестикулярную недостаточность (у мужчин), задержку умственного развития, лицевой дисморфизм, различные скелетные и кожные аномалии.

Мы представляем клинический случай пациентки N. 24 лет (рост 176 см, вес 43 кг, ИМТ =13,9 кг/м^2) с первичной аменореей, гипогонадизмом, ДКМП, гипотиреозом, когнитивным дефицитом, недоразвитием вторичных половых признаков, выраженным дефицитом массы тела (вследствие значительного уменьшения подкожной жировой ткани), с узкой грудной клеткой и покатыми плечами, лицевым дисморфизмом (микроретрогнатия, выступающий большой нос). В анамнезе пациентки не выявлено перенесенных лучевых воздействий, вирусного паротита и аутоиммунных заболеваний; стигматы синдрома Тернера отсутствуют. Родители и старшая сестра здоровы. С учетом признаков микроретрогнатии и липодистрофии (истончение слоя подкожно-жировой клетчатки), для исключения диагноза мандибулоакральной дисплазии (MADA, OMIM 248370), проведено рентгенографическое исследование грудной клетки (ключицы), фаланг конечностей и черепа. При КТ сканировании черепа, ключиц и кистей не обнаружено MADA-специфических признаков костной дисплазии [14]: расширения родничковых швов черепа, зубных аномалий, гипоплазии ключиц и акроостеолизиса фаланг (рис. 1 А-Д).

Первые кардиальные жалобы (одышка, слабость, чувство нарушения сердечного ритма) появились у пациентки в возрасте 24 лет. Выполнена электрокардиография: ритм синусовый, ЭОС отклонена влево, признаки ГЛЖ, ПБЛНПГ (ширина QRS 120 мс). При ХМ ЭКГ выявлены: интермиттирующая ПБЛНПГ (33%/сут.); частая полиморфная желудочковая экстрасистолия (19314 ЖЭС; >300 за час), парная ЖЭС (158 куплетов/сут.), желудочковые триплеты (44 раз/сут.), неустойчивая ЖТ (7 комплексов с ЧСС 137 уд./мин). По данным ЭхоКГ и МРТ исследования сердца выявлены признаки ДКМП с систолической дисфункцией ЛЖ и гипертрабекулярным строением верхушки миокарда (рис. 1 Д): ФВ ЛЖ 30%, продольная деформация ЛЖ (GLS) -11,6%; КДД ЛЖ 56 мм, КСД ЛЖ 47 мм, КДО ЛЖ 171 мл, КСО ЛЖ 124 мл; КДО ПЖ 39 мл, КСО ПЖ 22 мл; ФВ ПЖ 47%.

Тест 6 минутной ходьбы — 475 м. Когнитивный тест MMSE (Mini Mental State Examination) составил 19 баллов (11-19 деменция умеренной степени; 20-23 — легкая деменция). Проведено исследование эндомиокардиальных биоптатов сердца: методом ПЦР генетические маркеры 8 кардиотропных вирусов не обнаружены; при гистологии выявлены неспецифические диффузные изменения миоцитов (вариации размеров миоцитов и их ядер), интерстициальный фиброз.

Для оценки гормонального статуса провели исследование фолликулостимулирующего гормона (143,2 мМЕ/мл; менопаузальный диапазон 25,8-134,8 мМЕ/мл), лютеинизирующего гормона (72,5 мМЕ/мл; менопаузальный диапазон 7,7-58,5 мМЕ/мл), эстрадиола (201 пмоль/л; менопаузальный диапазон 0,1-505 пмоль/л), гормонов щитовидной железы (тиреотропный гормон 7,58 мМЕ/мл; референтный диапазон нормы 0,35-4,94 мМЕ/мл, свободный тироксин 10,3 пмоль/л; норма 9,0-19,05 пмоль/л). С помощью УЗИ выявлены признаки гипоплазии щитовидной железы и инфантильность репродуктивных органов.

С согласия пациентки N. проведено генетическое исследование, направленное на поиск мутаций в гене *LMNA*. Биологическим материалом послужили буккальные клетки пациентки. В результате секвенирования 12 экзонов гена *LMNA*, прилегающих к ним интронных районов и UTR с обоих концов гена, патогенных мутаций не выявлено. Поиск мутаций в других генах, повлекших развитие синдрома Малуфа, был проведен у пациентки N. методом NGS-секвенирования с использованием панели TruSight Cardiomyopathy Sequencing panel (ILLUMINA). Панель охватывает 46 генов, ответственных за развитие кардиомиопатий. Секвенированием идентифицировано 174 полиморфных локуса в этих генах, из них только 30 удовлетворяли условиям поиска для миссенс-мутаций. Однако эти мутации не приводят к критичным заменам аминокислотных остатков в белке и классифицируются в базе данных dbSNP как “benign” (доброкачественные). Для определения патогенной мутации или сочетанного генотипа по нескольким полиморфным локусам необходимо выполнение сегрегационного анализа: сравнение генотипов пациентки и ее родственников позволит выявить генетические отличия, повлекшие развитие тяжелого фенотипа.

Так как в современных рекомендациях выделено отдельное положение по диагностике ламинового генотипа ДКМП с концепцией ранней имплантации КВД для профилактики ВСС в случае идентификации мутаций гена *LMNA*, дискутабельный вопрос о необходимости имплантации КВД/СРТ-Д пациентке N. с критериями позитивной терапевтической динамики (улучшение ФК NYHA с II до I, повышение ФВ ЛЖ с 30% до 45% на фоне базового лечения СН, преходящая ПБЛНПГ с шириной QRS до 120 мс, — это показания III-A для имплантации ресинхронизирующего устройства и IIa-B показания для установки КВД, согласно рекомендациям ESC-HF 2016г) был решен в пользу медикаментозной терапии и дальнейшего динамического наблюдения [15]. В период 10 месяцев наблюдения, на фоне лечения гормон-заместительными препаратами и базовой терапии СН β-блокатором (метопролол-сукцинат 100 мг/сут.), антагонистом альдостерона (верошпирон 25 мг/сут.), ингибитором АПФ (рамиприл 5 мг/сут.) у пациентки не выявлено признаков про-

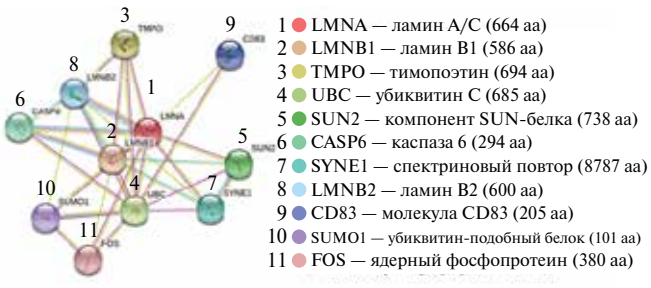

Рис. 2. Функциональные партнеры гена *LMNA*.

грессирования негативного ремоделирования сердца и декомпенсации СН (ФВ ЛЖ 43-45%, КДО ЛЖ 154 мл, непатологическое количество эктопии до 180 ЖЭС/сут., 6МТХ — 504 м).

Обсуждение

Уникальность представленного случая состоит в том, что, несмотря на типичные признаки кардиогенитальной патологии у нашей пациентки N., клинический диагноз синдрома Малуфа не подтвердился генетическим анализом гена *LMNA*. Возможно, существуют и другие генетические факторы (требующие дальнейшего изучения), не только ламины A/C, патогенетически связанные с этой патологией. В 2013г ученые из Словении сообщили о спорадическом случае ДКМП и гипогонадизма у пациентки с признаками синдрома Малуфа (маленький подбородок, двусторонний блефароптоз, удлиненные пальцы и гипотиреоз). И так же, как и в нашем случае, несмотря на типичную клинику кардиогенитального синдрома с наличием специфических признаков синдрома Малуфа, патогенных мутаций гена *LMNA* исследователи не обнаружили [16]. Такие данные позволяют предположить, что патогенетические механизмы синдрома Малуфа могут иметь не только “ламиновую” природу, но и другие генетические причины. Учитывая, что при формировании фенотипа большинства патологических синдромов (даже при единичной мутации) нарушается координированная экспрессия десятков генов, вполне вероятно, что клинические особенности, наблюдаемые у представленной нами пациентки, связаны с другими элементами генной сети. На рисунке 2 представлены только 10 (для удобства восприятия) из более 50 известных генов, функциональных партнеров гена *LMNA*, белковые продукты которых образуют сложную сеть белок-белковых взаимодействий по обеспечению важных функций в ядерной сборке, организации хроматина и генной экспрессии. Сегодня уже идентифицированы многие белки-партнеры ламинов (рис. 2), однако они собой представляют лишь небольшую долю от общего числа клеточных белков.

Таким образом, есть основание предположить, что этиологическим фактором синдрома Малуфа в нашем случае могут быть мутации в других генах, белковые продукты которых образуют единый комплекс с белками ядерной ламины и выполняют похожие функции.

В последние годы произошло лавинообразное увеличение фундаментальных знаний о функциональной роли белков ядерных структур и цитоскелета. Но полученные к настоящему времени данные о природе взаимодействия белков-партнеров ламина A/C еще не достаточны для понимания всех патогенетических механизмов развития настолько разных клинических синдромов — ламинопатий. Требуются дальнейшие экспериментальные исследования, направленные на изучение экспрессии связанных с ламином белков на разных стадиях онтогенеза.

Появление возможностей полногеномного анализа человека позволит продвинуться в понимании молекулярно-генетических механизмов патогенеза как ламинопатий, так и других орфанных болезней, а также разработать и внедрить персонифицированные новые методы лечения.

Литература

1. Schreiber KH, Kennedy BK. When lamins go bad: nuclear structure and disease. Cell 2013 Mar 14; 152(6): 1365-75.
2. Burke B, Stewart CL. The nuclear lamins: flexibility in function. Nat Rev Mol Cell Biol 2013 Jan; 14(1): 13-24.
3. Mewborn SK, Puckelwartz MJ, Abuisneineh F, et al. Altered chromosomal positioning, compaction, and gene expression with a lamin A/C gene mutation. PLoS One 2010 Dec 14; 5(12): e14342.
4. Melcer S, Hezroni H, Rand E, et al. Histone modifications and lamin A regulate chromatin protein dynamics in early embryonic stem cell differentiation. Nat Commun 2012 Jun 19; 3: 910.
5. Kubben N, Adriaens M, Meuleman W, et al. Mapping of lamin A- and progerin-interacting genome regions. Chromosoma. 2012 Oct; 121(5): 447-64.
6. Sacks HN, Crawley IS, Ward JA, et al. Familial cardiomyopathy, hypogonadism, and collagenoma. Ann Intern Med 1980; 93: 813-7.
7. Malouf J, Alam S, Kanj H, et al. Hypergonadotropic hypogonadism with congestive cardiomyopathy: an autosomal-recessive disorder? Am J Med Genet 1985; 20: 483-9.
8. Narahara K, Kamada M, Takahashi Y, et al. Case of ovarian dysgenesis and dilated cardiomyopathy supports existence of Malouf syndrome. Am J Med Genet 1992; 44: 369-73.
9. Chen L, Lee L, Kudlow BA, et al. *LMNA* mutations in atypical Werner’s syndrome. Lancet 2003; 362: 440-5.
10. Hegele RA. Drawing the line in progeria syndromes. Lancet 2003; 362: 416-7.
11. Gursoy A, Sahin M, Ertugrul DT, et al. Familial dilated cardiomyopathy hypergonadotrophic hypogonadism associated with thyroid hemiagenesis. (Letter) Am J Med Genet 2006; 140A: 895-6.
12. Nguyen D, Leistritz DF, Turner L, et al. Collagen expression in fibroblasts with a novel LMNA mutation. Biochem Biophys Res Commun 2007; 352: 603-8.
13. McPherson E, Turner L, Zador I, et al. Ovarian failure and dilated cardiomyopathy due to a novel lamin mutation. Am J Med Genet 2009; 149A: 567-72.
14. Agarwal AK, Kazachkova I, Ten S, et al. Severe mandibuloacral dysplasia-associated lipodystrophy and progeria in a young girl with a novel homozygous Arg527Cys LMNA mutation. J Clin Endocrinol Metab 2008 Dec; 93(12): 4617-23.
15. Ponikowski P, Voors AA, Anker SD, et al. ESC Guidelines for the diagnosis and treatment of acute and chronic heart failure. European Heart Journal 2016; May 20: 1-85.
16. Gersak K, Strgulc M, Gorjup V, et al. Dilated cardiomyopathy and ovarian dysgenesis in a patient with Malouf syndrome: A case report. Molecular Medicine Reports 2013; 8: 1311-4.