



## Электрическая изоляция ушка левого предсердия в лечении пациентов с фибрилляцией предсердий (обзор)

Брутян А. А., Давтян К. В., Чугунов И. А., Симонян Г. Ю.

Катетерная изоляция легочных вен является методом выбора для лечения пациентов с симптомной фибрилляцией предсердий (ФП). Несмотря на технологический прогресс, появление все более совершенных методов изоляции — эффективность лечения по данным различных источников не превышает 60-80%. В преобладающем большинстве случаев это связано с наличием внелёгочных источников для аритмии. Одной из наиболее недооценённых структур для запуска и поддержания ФП является ушко левого предсердия (УЛП). В данном литературном обзоре дано современное представление о методах изоляции УЛП, эффективности и возможных осложнениях. Также отражен вопрос возможных тромбозомболических событий после изоляции УЛП, который является наиболее частым и весомым ограничением для распространения данной процедуры.

**Ключевые слова:** фибрилляция предсердий, ушко левого предсердия, криобаллонная абляция ушка левого предсердия, электрическая изоляция ушка левого предсердия.

**Отношения и деятельность:** нет.

ФГБУ Национальный медицинский исследовательский центр терапии и профилактической медицины Минздрава России, Москва, Россия.

Брутян А. А.\* — к.м.н., врач по РЭВДЛ, отделение рентгенхирургических методов диагностики и лечения, ORCID: 0000-0003-4408-3592, Давтян К. В. — д.м.н., профессор, врач — сердечно-сосудистый хирург, руководитель отдела нарушений сердечного ритма и проводимости, ORCID: 0000-0003-3788-3997, Чугунов И. А. — к.м.н., врач по РЭВДЛ, отделение рентгенхирургических ме-

тодов диагностики и лечения, ORCID: 0000-0001-7077-9644, Симонян Г. Ю. — к.м.н., врач — сердечно-сосудистый хирург, с.н.с. отдела нарушений сердечного ритма и проводимости, ORCID: 0000-0002-1118-5376.

\*Автор, ответственный за переписку (Corresponding author): [bruthakob@gmail.com](mailto:bruthakob@gmail.com)

ДИ — доверительный интервал, ДН — диафрагмальный нерв, ИУЛП — изоляция ушка левого предсердия, КБА — криобаллонная абляция, ЛВ — легочная вена, ЛП — левое предсердие, ОАК — оральные антикоагулянты, ОНМК — острое нарушение мозгового кровообращения, ОР — отношение рисков, РЧА — радиочастотная абляция, УЛП — ушко левого предсердия, ТЭО — тромбозомболические осложнения, ФП — фибрилляция предсердий, ЧП-ЭхоКГ — чреспищеводная эхокардиография.

**Рукопись получена** 30.10.2025

**Рецензия получена** 28.11.2025

**Принята к публикации** 27.12.2025



**Для цитирования:** Брутян А. А., Давтян К. В., Чугунов И. А., Симонян Г. Ю. Электрическая изоляция ушка левого предсердия в лечении пациентов с фибрилляцией предсердий (обзор). *Российский кардиологический журнал*. 2025;30(4S):6651. doi: 10.15829/1560-4071-2025-6651. EDN: XCROEB

## Left atrial appendage electrical isolation in the treatment of patients with atrial fibrillation: a literature review

Brutyanyan A. A., Davtyan K. V., Chugunov I. A., Simonyan G. Yu.

Catheter-based pulmonary vein isolation is the treatment of choice for patients with symptomatic atrial fibrillation (AF). Despite technological advances, the treatment efficacy, according to various sources, does not exceed 60-80%. In the vast majority of cases, this is due to nonpulmonary sources of arrhythmia. One of the most underestimated structures for the initiation and maintenance of AF is the left atrial appendage (LAA). This literature review provides a current understanding of LAA isolation methods, their effectiveness, and potential complications. It also addresses the issue of potential thromboembolic events after LAA isolation, which is the most common and significant limitation to the widespread use of procedure.

**Keywords:** atrial fibrillation, left atrial appendage, left atrial appendage cryoballoon ablation, left atrial appendage electrical isolation.

**Relationships and Activities:** none.

National Medical Research Center for Therapy and Preventive Medicine, Moscow, Russia.

Brutyanyan A. A.\* ORCID: 0000-0003-4408-3592, Davtyan K. V. ORCID: 0000-0003-3788-3997, Chugunov I. A. ORCID: 0000-0001-7077-9644, Simonyan G. Yu. ORCID: 0000-0002-1118-5376.

\*Corresponding author: [bruthakob@gmail.com](mailto:bruthakob@gmail.com)

**Received:** 30.10.2025 **Revision Received:** 28.11.2025 **Accepted:** 27.12.2025

**For citation:** Brutyanyan A. A., Davtyan K. V., Chugunov I. A., Simonyan G. Yu. Left atrial appendage electrical isolation in the treatment of patients with atrial fibrillation: a literature review. *Russian Journal of Cardiology*. 2025;30(4S):6651. doi: 10.15829/1560-4071-2025-6651. EDN: XCROEB

Фибрилляция предсердий (ФП) является самым распространённым видом нарушения сердечного ритма среди взрослого населения во всём мире. С возрастом частота возникновения этой тахиаритмии значительно возрастает: если у людей 40-50 лет она встречается примерно у 1%, то к 80 годам — уже у 5-15%

населения. За последние два десятилетия уровень заболеваемости ФП вырос на 13% [1, 2].

Роль муфт легочных вен (ЛВ) в запуске ФП была описана еще в 2018г Hessaguere M, et al. [3]. Успешная радиочастотная абляция (РЧА) в данных участках приводила к устранению рецидивов ФП. Данное иссле-

Ключевые моменты

- Электрическая изоляция ушка левого предсердия является безопасным дополнением к стандартной изоляции легочных вен у пациентов с персистирующей формой фибрилляции предсердий.
- Пациентам после успешной электрической изоляции ушка левого предсердия необходима постоянная антикоагулянтная терапия, либо имплантация окклюзирующего устройства левого предсердия.

Key messages

- Left atrial appendage electrical isolation is a safe adjunct to standard pulmonary vein isolation in patients with persistent atrial fibrillation.
- Patients after successful left atrial appendage electrical isolation require continuous anticoagulation or implantation of an occlusion device.

дование являлось опорной точкой в развитии различных технологий для достижения изоляции ЛВ. Выполнение антральной изоляции ЛВ с использованием катетеров с определением силы контакта или изменения локального сопротивления является наиболее современным методом РЧА при ФП [4].

Криобаллонная абляция (КБА) — на сегодняшний день это один из основных способов изоляции ЛВ, который, согласно исследованиям STOP-AF и CRYO-FIRST, показал лучшие результаты по сравнению с антиаритмической терапией как метод первой линии лечения ФП. При этом эффективность и безопасность КБА оказались сопоставимыми с РЧА, что подтверждено рядом исследований [5].

С точки зрения техники процедура выполняется с использованием специального баллонного катетера, который устанавливается в устье ЛВ. Внутренняя часть баллона охлаждается оксидом азота, что приводит к снижению температуры до низких температурных значений. Такое охлаждение вызывает образование кристаллов льда внутри клеток миокарда, в результате чего развивается воспалительная реакция, за которой следует формирование фиброза, который и обеспечивает электрическую изоляцию ЛВ [2, 6-8].

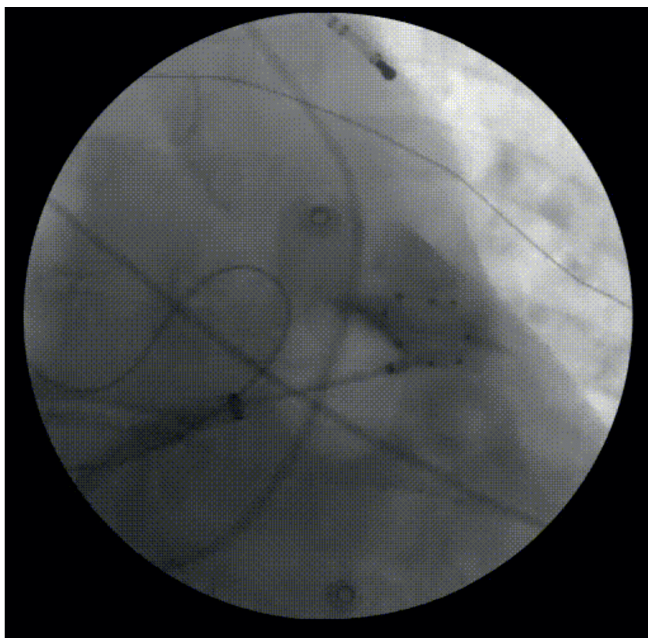
Рецидив ФП может быть обусловлен не только восстановлением проведения импульсов в ЛВ, но и активацией внелегочных аритмогенных источников — триггеров или повторных кругов re-entry, что чаще всего связано с развитием фиброза предсердий. Наиболее распространёнными областями локализации таких триггеров являются верхняя полая вена, коронарный синус, ушко левого предсердия (УЛП), связка Маршалла, пограничный гребень, участки фрагментированной активности в зонах ганглионарных сплетений и задняя стенка левого предсердия (ЛП) [9]. В случае отсутствия эффекта от изоляции ЛВ криобаллон также применяется для изоляции задней стенки и УЛП [10, 11].

**Методика и результаты изоляции УЛП**

УЛП является недооценённым эктопическим участком для запуска и поддержания ФП. Данная теория

была описана в исследовании Di Biase L, et al. [9]. В проведенное в 2010г многоцентровое исследование было включено 987 пациентов, у которых ранее выполнялась катетерная абляция ФП. При повторном картировании оценивалась залповая активность УЛП, которая отмечалась только у 266 пациентов. Пациенты с залповой активностью были рандомизированы в три группы. Группа контроля (n=43) — которой абляция не выполнялась, группа точечной абляции в области УЛП (n=56) и группа изоляции УЛП (ИУЛП) (n=167). Для точечных воздействий картировалась наиболее ранняя зона эктопической активности из УЛП. При ИУЛП выполнялись радиочастотные воздействия, с позиционированием диагностического циркулярного электрода в УЛП. Первичной конечной точкой являлась свобода от аритмии после двухмесячного слепого периода. Рецидивы ФП оценивались при помощи 7-дневного суточного мониторинга электрокардиограммы на контрольных визитах и при помощи портативных регистраторов на этапе амбулаторного наблюдения. Рецидивы ФП наблюдались у 36% пациентов. В первой группе (контрольная группа) у 32 пациентов (74%) наблюдался рецидив, в группе точечной абляции — у 38 пациентов (68%), а в группе полноценной ИУЛП — у 25 пациентов (15%). Стоит отметить, что в 4 случаях вмешательство осложнилось развитием тампонады, однако все они разрешились без открытого хирургического вмешательства. Данное исследование продемонстрировало, что УЛП может являться потенциальным источником ФП. В связи с этим стала очевидной актуальность электрической ИУЛП, которое имеет залповую активность, у пациентов после перенесенной изоляции устья ЛВ.

Tohoku Sh, et al. уже ИУЛП при помощи РЧА сравнивали с абляцией при помощи криобаллона [12]. В исследование было включено 260 пациентов (РЧА =59, КБА =201). Острая ИУЛП была достигнута больше в группе КБА (КБА: 94,9% vs РЧА: 82,6%, p=0,02). Если говорить про осложнения, то в группе РЧА отмечались 4 случая острого нарушения мозгового кровообращения (ОНМК) и 1 случай кровотечения из желудка, в группе КБА большие осложнения не детектировались. Если же говорить про дол-



**Рис. 1.** Окклюзированное УЛП при помощи криобаллона Medtronic AF pro 28 мм, диагностический 10-полюсный электрод установлен в левой подключичной вене для стимуляции ДН (архив ФГБУ НИИЦ ТПМ Минздрава России).

госрочную эффективность и свободу от аритмии, то статистически значимо меньше рецидивов случалось в группе РЧА (РЧА: 76,3% vs КБА 56,7%,  $p=0,0017$ ). Проведенный в рамках исследования многофакторный анализ показал, что ИУЛП при помощи линейных радиочастотных воздействий является предиктором свободы от аритмии (отношение рисков (ОР): 0,478, 95% доверительный интервал (ДИ): 0,336 — -0,823,  $p=0,0017$ ). Справедливости ради нужно сказать, что данный результат скорее всего был связан с тем, что помимо устранения эктопической активности в УЛП (группа КБА), у пациентов в группе РЧА также выполнялись дополнительные линейные воздействия в ЛП — тем самым изолируя не только УЛП, но и другие потенциальные источники ФП.

Говоря про методику КБ ИУЛП (рис. 1), стоит отметить работу Chen Sh, et al. [13]. На относительно ранних этапах развития данной технологии исследователи апробировали данный метод у 10 пациентов с не менее тремя неуспешными абляциями в анамнезе. Время до острой ИУЛП составило от 76 до 270 сек. Важно отметить, что во всех случаях при аппликации выполнялись маневры "pull-down или pull-away". Средняя температура при аппликациях составляла -50 (от -57 до -47) °С. Всем пациентам после успешной аппликации выполнялись бонусные воздействия длительностью 240 сек. Во избежание персистирующего пареза диафрагмы всем пациентам проводилась стимуляция диафрагмального нерва (ДН): для этого проводилась стимуляция с электрода, предварительно установленного в дистальную треть левой подключичной вены, либо через циркулярный диагностиче-

ский электрод, расположенный дистальнее криобаллона. Острая ИУЛП была достигнута у всех пациентов. Изоляция сохранялась на этапе 6-нед. визита, во время которого всем пациентам выполнялось инвазивное картирование. Если говорить про клиническую эффективность, то свобода от аритмии в срок наблюдения 6 мес. наблюдалась у преобладающего большинства больных (80%).

Идентичная техника КБА и бонусные аппликации применялись у Yorgun H, et al. [14]. Исследователи были одними из пионеров применения данной методики и также отмечали довольно продолжительный период с момента начала воздействия до достижения изоляции, который в среднем составил 115,5 (от 37 до 370) сек. На первых этапах при поздней изоляции Yorgun H, et al. применяли длительность аппликации 450 сек, однако после накопленного опыта начали использовать тактику бонусных аппликаций. Если ИУЛП до 150 сек — то ограничивались 1 аппликацией длительностью 300 сек. Если в более поздние сроки, то выполнялась еще одна бонусная аппликация длительностью 300 сек.

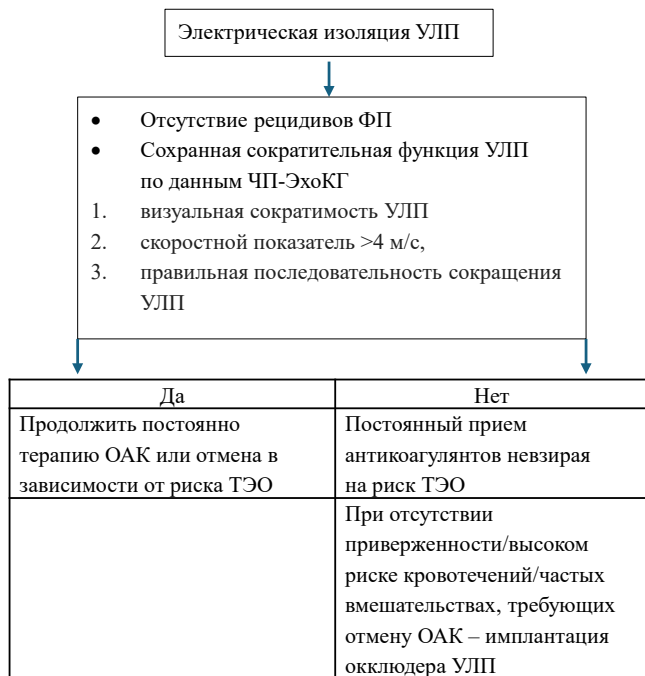Эффективность и безопасность электрической ИУЛП явилась поводом для метаанализа, который был опубликован в журнале Europace в 2020г [15]. 9 исследований и 2336 пациентов были включены в данную работу. Стоит отметить, что все пациенты имели либо персистирующий, либо длительно-персистирующий характер ФП. Пациенты после электрической ИУЛП имели статистически значимую свободу от аритмии по сравнению с пациентами со стандартной аблацией (69,3% vs 46,4%; risk ratio 0,54; 95% ДИ: 0,42-0,69;  $P<0,0001$ ).

#### Осложнения ИУЛП

Одним из ограничивающих факторов для распространения данного метода являются потенциальные осложнения. Одним из наиболее частых осложнений является парез ДН [12, 14, 16]. Постоянная стимуляция ДН с дистально расположенного циркулярного электрода от криобаллона, либо с левой подключичной вены снижают до минимума шансы развития данного осложнения [14]. Следующим более грозным интраоперационным осложнением, требующим своевременной реакции, является спазм коронарных сосудов, которые часто близко располагаются к устью УЛП (по передней полуокружности) [14, 17]. В 98% случаев речь идет об огибающей артерии. При появлении ишемической динамики рекомендована незамедлительная остановка аппликации и введение нитратов. По сравнению с РЧА ИУЛП, при использовании КБА технологии данное осложнение встречается крайне редко [14].

Ключевой сдерживающий фактор для распространения ИУЛП — потенциальный риск ишемических событий у пациентов. Электрическая ИУЛП приводит к нарушению его механической функции,

**Таблица 1**  
**Терапия пациентов после ИУЛП [5]**



**Сокращения:** ОАК — оральные антикоагулянты, УЛП — ушко левого предсердия, ТЭО — тромбоэмболические осложнения, ФП — фибрилляция предсердий, ЧП-ЭхоКГ — чреспищеводная эхокардиография.

что вызывает застой крови и повышает риск образования тромбов [18, 19]. Высокий риск тромбоэмболических явлений впервые был описан Fink T, et al. [18]. При детальной оценке данной работы стоит отметить факт достижения изоляции с использованием линейных воздействий в ЛП. Данные аппликации сами по себе могли скомпрометировать сократительную функцию ЛП и привести к повышенному тромбообразованию. Также обращает на себя внимание наличие в данной работе пациентов, которые не привержены к приему антикоагулянтной терапии. Идентичные выводы об высоких рисках тромбоэмболий были в работе Kim YG, et al. [20]. 9 из 39 пациентов после ИУЛП имели тромбоэмболические события после вмешательства. Такого рода высокий процент осложнений вероятнее всего был обусловлен отсутствием контроля международного нормализованного отношения у пациентов, которые находились на терапии варфарином и отмене оральные антикоагулянтов (ОАК) через 2 мес. после аблации у пациентов с низким риском CHA<sub>2</sub>DS<sub>2</sub>-VASc.

В 2024г опубликован согласительный документ по антикоагулянтному сопровождению пациентов, которые направлены на диагностические и лечебные электрофизиологические процедуры [5]. Ключевыми в выборе тактики антикоагулянтного сопровождения пациентов с ИУЛП являются клинические данные и параметры чреспищеводной эхокардиографии (ЧП-

ЭхоКГ) на контрольном визите. Схематическое описание представлено в таблице 1. Основопологающей работой данного документа является исследование Di Biase L, et al. [19]. Целью исследования было определение наличия или отсутствия тромбозов/тромбоэмболический явлений у пациентов с ИУЛП, которые находится на постоянной терапии прямыми ОАК или на фоне отмены терапии. В исследование было включено 1854 пациента, которым выполнялась ИУЛП и которые имели свободу от аритмии в течение 6 мес. после процедуры. Для оценки скоростных показателей всем пациентам выполнялась контрольное ЧП-ЭхоКГ. Для определения гемодинамических показателей УЛП оценивались следующие параметры: визуальная сократимость УЛП, скоростной показатель >4 м/с, правильная последовательность сокращения УЛП. Пациентам, которые удерживали синусовый ритм и имели сохранную сократительную функцию УЛП (группа 1, n=336) — отменялась антикоагулянтная терапия. По данным контрольной ЧП-ЭхоКГ у 1518 пациентов (группа 2) из всех включенных (n=1854) имело место снижение сократительной функции. Данные пациенты после проведенной беседы с докторами (разъяснение рисков) были разделены на группу, которой дальнейшая антикоагулянтная терапия отменялась, и группу, которая продолжила терапию. Учитывая потенциально высокий риск тромбоэмболических осложнений (ТЭО), пациентам далее выполнялось контрольное ЧП-ЭхоКГ через 12 мес. При долгосрочном наблюдении >90% пациентов имели свободу от аритмии, что подчеркивает довольно значимую роль ИУЛП в эффективности лечения. Если же говорить про тромбоэмболические события, то стоит отметить, что в первой группе пациентов они не были отмечены. Во второй группе (n=1518) регистрировалось 92 случая тромбоэмболических событий (5,9%). Из них в 20 случаях пациенты находились на антикоагулянтной терапии, большинство случаев (n=72) отмечалось у пациентов, которым ранее отменялась терапия ОАК, невзирая на риск CHA<sub>2</sub>DS<sub>2</sub>-VASc. Преобладающее большинство больных (84 пациента из 92 с тромбоэмболическими событиями) — были направлены на имплантацию окклюдирующего устройства УЛП.

**Роль КБА в ИУЛП**

Наиболее актуальной на сегодняшний день работой по оценке КБ технологии в ИУЛП является исследование Yorgun H, et al., которое было опубликовано в издании Europace в 2023г [14]. Учитывая высокую выявляемость внелегочных триггеров у пациентов с персистирующей формой ФП помимо ЛВ, исследователи выполняли КБА ИУЛП. В многоцентровое ретроспективное исследование было включено 183 пациента. Для выполнения воздействия использовался криобаллон Medtronic разных поколений (Arctic Front Advance™, Arctic Front Advance ST, Arctic Front Advance Pro, Medtronic, Minneapolis, MN,

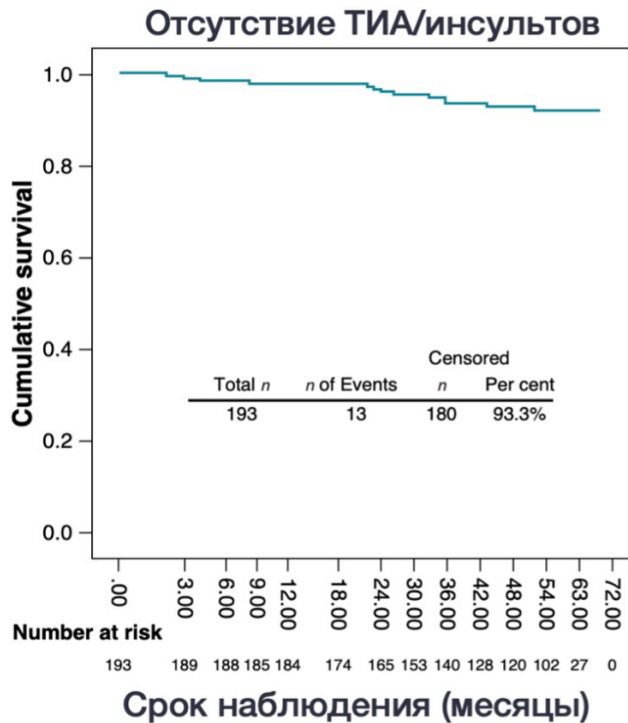


Рис. 2. График Каплана-Мейера, иллюстрирующий отсутствие транзиторных ишемических атак/инсультов за средний период наблюдения 55 (36,5-60,0) мес. после процедуры.

Сокращение: ТИА — транзиторная ишемическая атака.

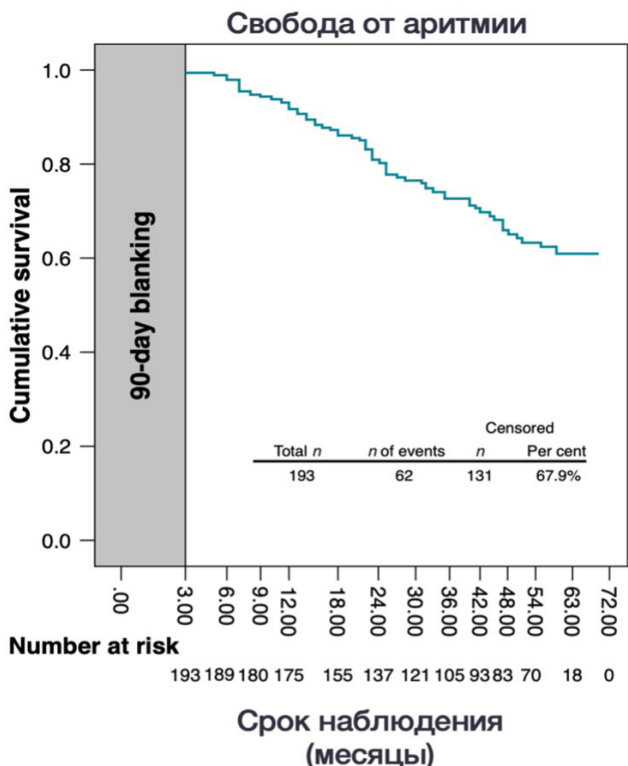


Рис. 3. График Каплана-Мейера, иллюстрирующий свободу от аритмии за средний период наблюдения 55 (36,5-60,0) мес. после процедуры (после слепого периода 90 дней).

USA). После стандартного протокола изоляции ЛВ выполнялась ИУЛП. При поздней изоляции (>150 сек) выполнялось бонусное воздействие длительностью 300 сек. Парез левого ДН в ходе ИУЛП наблюдался в 2 случаях (1%), у 6 пациентов наблюдался транзиторный спазм ЛКА, который был восстановлен после внутривенного введения нитратов. В периоперационном периоде ТЭО у пациентов не отмечались. На 3 и 12 мес. для оценки гемодинамических показателей УЛП выполнялось контрольное ЧП-ЭхоКГ. В период наблюдения системные тромбоэмболические явления наблюдались у 14 пациентов (11 случаев инсульта, 1 случай транзиторной ишемической атаки, 1 случай тромбоэмболии почечной артерии) (рис. 2). Все пациенты с тромбоэмболическими ишемическими явлениями имели риск ТЭО >2 баллов и скоростной поток в УЛП <0,4 м/с (данные ЧП-ЭхоКГ на 12-мес. визите). Стоит также отметить, что средняя скорость потока в УЛП была значимо ниже у пациентов с ишемическими событиями, по сравнению с пациентами без такого рода осложнений ( $0,28 \pm 0,06$  vs  $0,44 \pm 0,15$ ;  $P < 0,001$ ). Несмотря на рекомендации пожизненной антикоагулянтной терапии — 13 пациентов из 14 не имели приверженности к приему ОАК. Смерть, связанная с ОНМК, была в 1 случае из 14, 6 пациентов с ОНМК восстановились без какого-либо неврологического дефицита. Свобода от аритмии при наблюдении составила 67% (рис. 3). 34 пациента с клинически значимым рецидивом ФП были направлены на повторное катетерное лечение с использованием системы Biosense Webster Carto 3. При картировании возвратная активность в УЛП наблюдалась в 8 случаях (23,5%). При многофакторном регрессионном анализе объем ЛП (ОР 1,04, 95% ДИ: 0,53-1,32;  $P=0,023$ ), мужской пол (ОР 0,53, 95% ДИ: 0,29-0,96;  $p=0,037$ ) и хроническая сердечная недостаточность с низкой фракцией выброса (ОР 2,29, 95% ДИ: 1,04-5,02;  $P=0,038$ ) являлись предикторами для возврата аритмии.

На сегодняшний день нет единой тактики катетерного лечения пациентов с изолированными ЛВ. Несмотря на технологический прогресс, различные методы высокоплотного картирования — эффективность лечения пациентов с персистирующей ФП и изолированными ЛВ не превышает 60-70% при долгосрочном наблюдении. Применение КБА технологии в лечении пациентов с ФП по данным многочисленных исследований является высокоэффективным методом, а простота воздействия дает возможность для распространения среди клиник. Камнем преткновения является распространенная точка зрения о частых случаях ОНМК ввиду изменения гемодинамики в УЛП. При детальной оценке работ, описывающих данные осложнения, на первое место выходит отсутствие приверженности пациентов к приему ОАК [17, 19, 21, 22]. Немаловажным фактором является отсутствие рандомизации и маленькая выборка больных [17, 21, 22]. Стоит отметить, что в вышеуказанных работах отсутствовал единый протокол абляции. В некоторых слу-

чаях выполнены локальные воздействия, в других — циркулярная абляция. Некоторые исследователи прибегали к линейным радиочастотным воздействиям по типу процедуры лабиринт [12]. Данная тактика сама по себе является довольно агрессивной, трудоемкой и может быть причиной последующих тромбоэмболических событий. С появлением технологии КБА ИУЛП с высокой вероятностью получит новый виток развития, ввиду простоты применения и низкого риска осложнений [14]. У пациентов с персистирующей ФП, высоким риском ТЭО ИУЛП при помощи КБА возможна как дополнение к стандартной изоляции ЛВ.

### Заключение

Учитывая отсутствие стандартизированного протокола КБА УЛП и данных о долгосрочной ИУЛП —

на сегодняшний день имеет место выполнение бо- нусных аппликаций (в случае поздней изоляции) для достижения долгосрочной изоляции. Контрольные исследования ЧП-ЭхоКГ также рекомендованы для дальнейшего изучения гемодинамических изменений и выбора оптимальной тактики ведения (имплантация окклюдера УЛП/постоянная терапия ОАК).

**Декларация об использовании инструментов искусственного интеллекта:** для коррекции перевода в статью использовался ИИ ChatGPT.

**Отношения и деятельность:** все авторы заявляют об отсутствии потенциального конфликта интересов, требующего раскрытия в данной статье.

### Литература/References

1. Van Gelder IC, Kotecha D, Rienstra M, et al. 2024 ESC Guidelines for the management of atrial fibrillation developed in collaboration with the European Association for Cardio-Thoracic Surgery (EACTS). *Eur Heart J*. 2024;45(36):3314-414.
2. Parameswaran R, Al-Kaisey AM, Kalman JM. Catheter ablation for atrial fibrillation: current indications and evolving technologies. *Nat Rev Cardiol*. 2021;18(3):210-25. doi:10.1038/s41569-020-00451-x.
3. Haissaguerre M, Jais P, Shah DC, et al. Spontaneous Initiation of Atrial Fibrillation by Ectopic Beats Originating in the Pulmonary Veins. *New England Journal of Medicine*. 1998;339(10):659-66.
4. Theis C, Kaiser B, Kaesemann P, et al. Pulmonary vein isolation using cryoballoon ablation versus RF ablation using ablation index following the CLOSE protocol: A prospective randomized trial. *J Cardiovasc Electrophysiol*. 2022;33(5):866-73.
5. Di Biase L, Lakkireddy DJ, Marrazzo J, et al. ACC Electrophysiology and Interventional Councils. Antithrombotic Therapy for Patients Undergoing Cardiac Electrophysiological and Interventional Procedures: JACC State-of-the-Art Review. *J Am Coll Cardiol*. 2024;83(1):82-108. doi:10.1016/j.jacc.2023.09.831.
6. Kuck KH, Brugada J, Schlüter M, et al.; FIRE AND ICE Trial Investigators. The FIRE AND ICE Trial: What We Know, What We Can Still Learn, and What We Need to Address in the Future. *J Am Heart Assoc*. 2018;7(24):e010777. doi:10.1161/JAHA.118.010777.
7. Heeger CH, Wissner E, Knöll M, et al. Three-Year Clinical Outcome After 2nd-Generation Cryoballoon-Based Pulmonary Vein Isolation for the Treatment of Paroxysmal and Persistent Atrial Fibrillation — A 2 — Center Experience. *Circulation Journal*. 2017;81(7):974-80.
8. Wazni OM, Dandamudi G, Sood N, et al. Cryoballoon Ablation as Initial Therapy for Atrial Fibrillation. *New England Journal of Medicine*. 2021;384(4):316-24.
9. Di Biase L, Burkhardt JD, Mohanty P, et al. Left atrial appendage: An underrecognized trigger site of atrial fibrillation. *Circulation*. 2010;122(2):109-18.
10. Aryana A, Baker JH, Espinosa Ginic MA, et al. Posterior wall isolation using the cryoballoon in conjunction with pulmonary vein ablation is superior to pulmonary vein isolation alone in patients with persistent atrial fibrillation: A multicenter experience. *Heart Rhythm*. 2018;15(8):1121-9.
11. Aryana A, Lafortune P, Di Biase L, Natale A. Cryoballoon Ablation of the Pulmonary Veins, the Posterior Wall, the Left Atrial Appendage, and the Mitral Isthmus Guided by Intracardiac Echocardiography-integrated and Three-dimensional Mapping. *Journal of Innovations in Cardiac Rhythm Management*. 2022;13(1):4863-8.
12. Tohoku S, Chen S, Bordignon S, et al. Hot or cold? Feasibility, safety, and outcome after radiofrequency-guided versus cryoballoon-guided left atrial appendage isolation. *J Arrhythm*. 2022;38(3):316-26.
13. Chen S, Schmidt B, Bordignon S, et al. Durable cryoballoon-based left atrial appendage isolation: Catheter maneuver, occlusion grade, contact force, and time to isolation. *J Cardiovasc Electrophysiol*. 2019;30(8):1278-9. doi:10.1111/jce.13895.
14. Yorgun H, Sener YZ, Tanese N, et al. Long-term outcomes of left atrial appendage isolation using cryoballoon in persistent atrial fibrillation. *Europace*. 2023;25(2):366-73.
15. Romero J, Gabr M, Patel K, et al. Efficacy and safety of left atrial appendage electrical isolation during catheter ablation of atrial fibrillation: An updated meta-analysis. *Europace*. 2021;23(2):226-37. doi:10.1093/europace/eaab266.
16. Canpolat U, Yorgun H, Aytemir K. Tips and tricks of durable cryoballoon based left atrial appendage isolation. *J Cardiovasc Electrophysiol*. 2019;30(8):1280. doi:10.1111/jce.13897.
17. Romero J, Di Biase L. Left atrial appendage electrical isolation for persistent atrial fibrillation: Radiofrequency vs cryoballoon ablation. *Pacing Clin Electrophysiol*. 2019;42(6):655-7. doi:10.1111/pace.13689.
18. Fink T, Ouyang F, Heeger CH, et al. Management of thrombus formation after electrical isolation of the left atrial appendage in patients with atrial fibrillation. *Europace*. 2020;22(9):1358-66.
19. Di Biase L, Mohanty S, Trivedi C, et al. Stroke Risk in Patients With Atrial Fibrillation Undergoing Electrical Isolation of the Left Atrial Appendage. *J Am Coll Cardiol*. 2019;74(8):1019-28.
20. Kim YG, Shim J, Oh SK, et al. Electrical isolation of the left atrial appendage increases the risk of ischemic stroke and transient ischemic attack regardless of post isolation flow velocity. *Heart Rhythm*. 2018;15(12):1746-53.
21. Panikker S, Jarman JWE, Virmani R, et al. Left atrial appendage electrical isolation and concomitant device occlusion to treat persistent atrial fibrillation. *Circ Arrhythm Electrophysiol*. 2016;9(7):e003710. doi:10.1161/CIRCEP.115.003710.
22. Zender N, Weise FK, Bordignon S, et al. Thromboembolism after electrical isolation of the left atrial appendage: A new indication for interventional closure? *Europace*. 2019;21(10):1502-8.

**Адреса организаций авторов:** ФГБУ "Национальный медицинский исследовательский центр терапии и профилактической медицины" Минздрава России, Петроверигский пер., д. 10, стр. 3, Москва, 101990, Россия.

**Addresses of the authors' institutions:** National Medical Research Center for Therapy and Preventive Medicine, Petroverigsky Lane, 10, bld. 3, Moscow, 101990, Russia.