Расслоение аорты у пациента с синдромом Шерешевского-Тернера. Клинический случай

Бутенко Д. С.[1], Алекберов Р. И.[1], Спасенников В. В.[1], Клещевникова Т. М.[1], Талыбова А. Ю.[2], Талыбов Р. С.[1,3]

Введение. Синдром Шерешевского-Тернера (сШ-Т) представляет собой генетическую патологию, обусловленную полной или частичной моносомией по Х-хромосоме. Для данного заболевания характерен полиморфизм врожденных пороков развития, с преимущественным вовлечением эндокринной и сердечно-сосудистой систем. Пациенты с (сШ-Т) демонстрируют более высокие показатели заболеваемости и смертности в сравнении с общей популяцией, что диктует необходимость комплексного междисциплинарного подхода к их ведению.

Краткое описание. В статье представлен клинический случай пациентки с генетически подтвержденным (сШ-Т) (кариотип 45,X), у которой прижизненно диагностировано осложнение – расслоение аорты (тип III по Дебейки), что стало возможным благодаря комплексному обследованию. В работе детально описаны характерные фенотипические проявления, особенности клинической картины и течения заболевания, анализ факторов риска, примененные методы лабораторной и инструментальной диагностики и подходы к лечебной тактике.

Дискуссия. Ключевой задачей ведения пациентов с врожденными генетическими заболеваниями соединительной ткани является поддержание высокого уровня клинической настороженности среди врачей всех специальностей. Критически важным представляется не только осознание специфических рисков, ассоциированных с генетическим синдромом, но и тщательная оценка потенциальных триггерных факторов, способных спровоцировать острое сосудистое событие. Оперативное предположение и верификация жизнеугрожающих состояний, к числу которых относится расслоение аорты, определяют выбор неотложной лечебной тактики и могут предотвратить летальный исход.

Ключевые слова: синдром Шерешевского-Тернера, расслоение аорты, факторы риска, комплексная диагностика, клинический случай.

Отношения и деятельность: нет.

[1]ГБУЗ Областная клиническая больница № 2, Тюмень; [2]ГАУЗ Областная больница № 19, Тюмень; [3]Тюменский государственный медицинский университет Минздрава России, Тюмень, Россия.

Бутенко Д. С. – врач-стажёр, ORCID: 0000-0003-2517-2151, Алекберов Р. И. – врач-кардиолог, ORCID: 0009-0001-8832-5947, Спасенников В. В. – врач-стажёр, ORCID: 0000-0002-1180-4886, Клещевникова Т. М. – директор, ORCID: 0009-0008-6417-1999, Талыбова А. Ю. – врач-эндокринолог, ORCID: 0009-0008-7330-3025, Талыбов Р. С.* – зам. главного врача по развитию науки и инновациям, ORCID: 0000-0003-3820-2057.

*Автор, ответственный за переписку (Corresponding author): rustam230789@gmail.com

АД – артериальное давление, АГ – артериальная гипертензия, ДАК – двустворчатый аортальный клапан, КоА – коарктация аорты, КТ – компьютерная томография, РА – расслоение аорты, сШ-Т – синдром Шерешевского-Тернера, ASI – aortic size index.

Рукопись получена 12.06.2025

Рецензия получена 22.07.2025

Принята к публикации 30.07.2025

Для цитирования: Бутенко Д. С., Алекберов Р. И., Спасенников В. В., Клещевникова Т. М., Талыбова А. Ю., Талыбов Р. С. Расслоение аорты у пациента с синдромом Шерешевского-Тернера. Клинический случай. *Российский кардиологический журнал*. 2025;30(10S):6425. doi: 10.15829/1560-4071-2025-6425. EDN: OUXIDK

Aortic dissection in a patient with Turner syndrome. A case report

Butenko D. S.[1], Alekberov R. I.[1], Spasennikov V. V.[1], Kleshchevnikova T. M.[1], Talybova A. Yu.[2], Talybov R. S.[1,3]

Introduction. Turner syndrome is a genetic disorder caused by complete or partial monosomy of the X chromosome. This disease is characterized by polymorphism of congenital malformations, with predominant involvement of the endocrine and cardiovascular systems. Patients with Turner syndrome demonstrate higher morbidity and mortality rates compared to the general population, which requires comprehensive interdisciplinary approach to their management.

Brief description. The article presents a case of a patient with verified Turner syndrome (45,X karyotype), who was diagnosed with intravital aortic dissection (DeBakey type III), which became possible due to a comprehensive examination. The work describes in detail the characteristic phenotypic manifestations, clinical performance and course, analysis of risk factors, applied diagnostic and treatment methods.

Discussion. The key task of managing patients with hereditary connective tissue disorders is to maintain a high level of clinical alertness among physicians of all specialties. It is critically important not only to recognize the specific risks associated with the genetic syndrome, but also to carefully assess potential trigger factors that can provoke vascular events. Expedited clinical suspicion and verification of life-threatening emergencies, including aortic dissection, require the selection of emergent therapeutic interventions and could reduce mortality.

Keywords: Turner syndrome, aortic dissection, risk factors, comprehensive diagnostics, case report.

Relationships and Activities: none.

[1]Regional Clinical Hospital № 2, Tyumen; [2]Regional Hospital № 19, Tyumen; [3]Tyumen State Medical University, Tyumen, Russia.

Butenko D. S. ORCID: 0000-0003-2517-2151, Alekberov R. I. ORCID: 0009-0001-8832-5947, Spasennikov V. V. ORCID: 0000-0002-1180-4886, Kleshchevnikova T. M. ORCID: 0009-0008-6417-1999, Talybova A. Yu. ORCID: 0009-0008-7330-3025, Talybov R. S.* ORCID: 0000-0003-3820-2057.

*Corresponding author: rustam230789@gmail.com

Received: 12.06.2025 **Revision Received:** 22.07.2025 **Accepted:** 30.07.2025

For citation: Butenko D. S., Alekberov R. I., Spasennikov V. V., Kleshchevnikova T. M., Talybova A. Yu., Talybov R. S. Aortic dissection in a patient with Turner syndrome. A case report. *Russian Journal of Cardiology*. 2025;30(10S):6425. doi: 10.15829/1560-4071-2025-6425. EDN: OUXIDK

Ключевые моменты

- Синдром Шерешевского-Тернера – генетически детерминированная патология, характеризующаяся полиморфизмом врожденных аномалий развития с преимущественным вовлечением эндокринной и сердечно-сосудистой систем, что обусловливает необходимость комплексного междисциплинарного ведения пациентов.
- Представлен клинический случай 32-летней пациентки с генетически верифицированным синдромом Шерешевского-Тернера и развившимся расслоением аорты тип III по DeBakey, подтвержденный данными инструментальных и лабораторных исследований.
- Поддержание высокого уровня клинической настороженности среди врачей всех специальностей в отношении специфических рисков для конкретных генетических синдромов и потенциальных триггерных факторов острых сосудистых событий является ключевым элементом для раннего выявления жизнеугрожающих состояний, оперативного выбора экстренной тактики и минимизации летальных исходов.

Key messages

- Turner syndrome is a genetic disorder characterized by polymorphism of congenital abnormalities with predominant involvement of the endocrine and cardiovascular systems, which necessitates comprehensive interdisciplinary management of patients.
- A case of a 32-year-old patient with verified Turner syndrome and DeBakey type III aortic dissection, confirmed by paraclinical investigations, is presented.

• Sustaining high clinical vigilance among physicians across all specialties regarding syndrome-specific risks and potential triggers of acute vascular events is critical for early detection of life-threatening conditions, prompt initiation of emergency interventions, and reduction of mortality.

Введение

Синдром Шерешевского-Тернера (сШ-Т) – распространенное хромосомное заболевание, обусловленное полной или частичной моносомией Х-хромосомы [1]. Классический фенотип (кариотип 45,Х) характеризуется низким ростом, дисфункцией гонад и врожденными сердечно-сосудистыми пороками, включая коарктацию аорты (КоА) и двустворчатый аортальный клапан (ДАК) [2]. Одним из важнейших аспектов является значительное сокращение ожидаемой продолжительности жизни у пациенток (в среднем на 12.5 лет), обусловленное преимущественно сердечно-сосудистыми осложнениями [3]. Данные международных регистров свидетельствуют о 3-кратном повышении общей смертности при сШ-Т, причем сердечно-сосудистые заболевания являются ведущей причиной смерти (до 50% случаев) [4].

Расслоение аорты (РА) представляет собой критическое, жизнеугрожающее состояние с высокой ранней летальностью (до 21% в первые 24 часа) и сложностями диагностики (85% первоначальных ошибок из-за неспецифичности болевого синдрома) [4]. сШ-Т является наиболее частой установленной причиной РА у молодых женщин. Риск РА при сШ-Т значительно повышен во всех возрастных группах, достигая максимума в молодом возрасте и во время беременности. В отличие от общей популяции, где РА чаще встречается у мужчин старше 65 лет, у пациенток с сШ-Т это осложнение развивается необычно рано (часто до 40 лет). Помимо специфического поражения аорты (удлинение дуги, аневризмы, коарктация, расслоение, разрыв, клапанные аномалии), при сШ-Т наблюдается системная васкулопатия с возможным вовлечением магистральных артерий головы и периферических сосудов [5].

Основными факторами риска РА при сШ-Т являются КоА, ДАК, артериальная гипертензия (АГ) и расширение восходящей аорты. Для стратификации риска используется индекс размера аорты (aortic size index, ASI), рассчитываемый с поправкой на площадь поверхности тела [6]. Международные рекомендации регламентируют рассматривать профилактическую хирургическую коррекцию при ASI ≥2.5 см/м² восходящего отдела аорты у пациенток старше 15 лет [6]. Однако данный порог имеет существенные ограничения: он основан на слабой доказательной базе (отсутствуют проспективные исследования, специфичные для сШ-Т), зафиксированы случаи РА у пациенток с ASI ниже этого значения, а сама профилактическая операция сопряжена с риском летальности до 5% [7,8]. Это создает серьезную клиническую дилемму при выборе тактики ведения: необходимость баланса между риском фатального РА при выжидательной тактике и риском неоправданного хирургического вмешательства. Таким образом, сШ-Т ассоциирован с уникально высоким риском раннего и жизнеугрожающего РА, являющегося ведущей причиной сокращения продолжительности жизни пациенток [9].

Моногенные заболевания соединительной ткани, включая сШ-Т, представляют собой противопоказание к транскатетерной изоляции расслоения аорты ввиду высокого риска расширения ложного просвета и несостоятельности фиксации стент-графта. Тем не менее, в критических неотложных ситуациях данная методика может рассматриваться в качестве компромиссного решения. Согласно консенсусным рекомендациям Общества сосудистой хирургии (Society for Vascular Surgery) и Общества торакальных хирургов (Society of Thoracic Surgeons), Национальным клиническим рекомендациям и данным современных обзоров литературы, эндоваскулярное вмешательство допустимо лишь при абсолютной невозможности выполнения открытой операции, наличии выраженной ишемии висцеральных органов или нестабильной гемодинамики при условии отсутствия

альтернативных терапевтических решений [10,11]. Представлены единичные случаи успешного лечения РА методом транскатетерной изоляции области расслоения стент-графтом, однако количество опубликованных клинических наблюдений остается ограниченным на текущий момент и требует дальнейшего изучения [12,13].

Отсутствие подтвержденных и надежных критериев для принятия решения о профилактической операции на аорте (в частности, неоднозначность порога ASI ≥ 2.5 см/м²) подчеркивает актуальность дальнейших исследований для оптимизации стратегий наблюдения, стратификации риска и профилактического лечения этой уязвимой группы пациентов. Нами представлен клинический случай РА тип 3 по классификации DeBakey у молодой женщины 32-х лет с сШ-Т, демонстрирующий практическую значимость данной проблемы.

Временная шкала

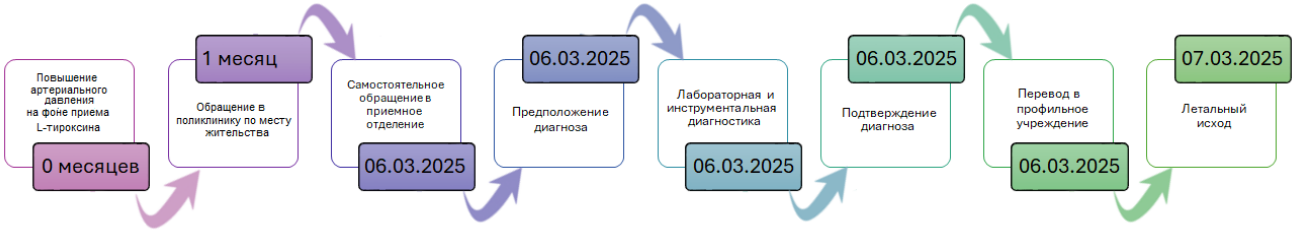

Клинический случай

Пациентка М., 32 лет, поступила в приемное отделение ГБУЗ ТО «ОКБ №2» с жалобами на болевой синдром в грудной клетке, преимущественно в межлопаточной области. Данные центральной электронной медицинской карты свидетельствуют о неоднократных обращениях пациентки в поликлинику по месту жительства на протяжении предшествующего месяца по поводу болей в пояснице, спине и грудной клетке. Учитывая выраженный психоэмоциональный фон пациентки и волнообразное течение симптоматики (самопроизвольное возникновение и исчезновение болевого синдрома), на амбулаторном этапе состояние было интерпретировано как проявление вегетососудистой дистонии. Пациентке было рекомендовано амбулаторное лечение. В связи с персистенцией симптомов она самостоятельно обратилась в приемное отделение стационара экстренного профиля.

Ввиду локализации болевого синдрома пациент проконсультирован врачом-кардиологом. При осмотре обращала на себя внимание нетипичная морфология пациентки: низкий рост (145 см), масса тела 70 кг (ИМТ 33 кг/м²), широкая грудная клетка и крыловидная шея. Физикальное обследование значимых отклонений не выявило. Артериальное давление (АД) на момент осмотра составляло 160/80 мм рт.ст. Межлопаточная боль не усиливалась при пальпации паравертебральных мышц и остистых отростков позвоночника, что снижало вероятность ее связи с дегенеративными изменениями позвоночного столба.

Пациентке выполнена электрокардиография и забор крови для лабораторных исследований, включавших: общий анализ крови, биохимический анализ крови (С-реактивный белок, креатинфосфокиназа, глюкоза, мочевина, альбумин, хлор, натрий, калий, креатинин, билирубин прямой, билирубин общий, АСТ, АЛТ), тропонин I, коагулограмму (АЧТВ, МНО, ПТВ, фибриноген). В период ожидания результатов отмечалось усиление болевого синдрома. Выраженность болей в сочетании с нехарактерной внешностью вызвали подозрение на сШ-Т и, с учетом клинической картины, на возможный факт расслоения аорты.

При повторном сборе анамнеза пациентка подтвердила наличие у себя данного генетического заболевания. Повышение артериального давления отмечалось в течение последнего месяца, что пациентка связывала с диагностированным ранее манифестным

гипотиреозом (уровень ТТГ достигал 10,7 мМЕ/л) и приемом L-тироксина в дозе 125 мкг/сут. Было принято решение о дополнительном назначении определения концентрации D-димера. По результатам обследований выявлено повышение фибриногена (4,44 г/л) и D-димера (4,001 мг/л). Остальные лабораторные показатели и тропонин I находились в пределах референсных значений.

На электрокардиографии: синусовый ритм с частотой сердечных сокращений 73 уд./мин, неполная блокада правой ножки пучка Гиса. Пациентка была направлена на компьютерную томографию (КТ) органов грудной полости с контрастированием. КТ-ангиография визуализировала дефект контрастирования аорты от уровня дуги до уровня Th12 позвонка. Истинный просвет аорты составлял 1,0 см с сужением в дистальных отделах. На основании рентгенологического исследования сформулировано предположение о расслоении аорты типа III по классификации DeBakey.

По решению врачебного консилиума для верификации диагноза выполнены КТ-панаортография и эхокардиография. Данные КТ- панаортографии подтвердили наличие расслоения, протянувшегося от уровня, **расположенного** дистальнее отхождения левой подключичной артерии, и до инфраренального сегмента брюшной аорты. Сопутствующей находкой явилась подковообразная почка с очагом инфаркта в паренхиме правой половины почки (рис. 1, 2).

Результаты эхокардиографии подтвердили расслоение стенки между истинным и ложным просветами нисходящей грудной аорты. Пациентка была осмотрена мультидисциплинарной бригадой (в составе кардиолога, сердечно-сосудистого хирурга, анестезиолога-реаниматолога) в условиях реанимационного зала. На фоне дообследования АД повышалось до 160/90 мм рт.ст., сопровождаясь усилением болевого синдрома. Проведена экстренная коррекция АД: внутривенно введен раствор метопролола (1 мг/мл) в объеме 2 мл, что привело к снижению АД до 110/80 мм рт.ст. в течение 5 минут и купированию боли. После консультации по линии центра медицины катастроф с дежурным сердечно-сосудистым хирургом и компенсации состояния было принято решение о переводе пациентки в профильное кардиохирургическое отделение для решения вопроса о транскатетерной изоляции расслоения стент-графтом. В ходе предоперационной подготовки у пациентки развились критические нарушения гемодинамики. Проведенные реанимационные мероприятия оказались неэффективными, был зарегистрирован летальный исход.

Обсуждение

Представленное клиническое наблюдение подчеркивает критическую важность комплексного диагностического подхода при оценке острых болевых синдромов у пациенток с сШ-Т. Хотя РА часто ассоциировано с пожилым возрастом, АГ и атеросклерозом, врожденная неполноценность соединительной ткани при сШ-Т существенно снижает возраст манифестации и отягощает течение васкулопатии [14,15]. сШ-Т характеризуется спектром соматических аномалий, включая системную дисплазию соединительной ткани, врожденные пороки развития сердечно-сосудистой системы (ДАК, КоА) и повышенную травматичность сосудистой стенки.

К структурным порокам аорты может приводить аномальный состав внеклеточного матрикса. Повышенная экспрессия матриксных металлопротеиназ (MMP) и пониженная экспрессия тканевых ингибиторов матриксных металлопротеиназ (TIMP1 и TIMP3), выявляемые у пациенток с сШ-Т, могут привести к деградации компонентов внеклеточного матрикса стенки аорты, что приводит к ее истончению и увеличению диаметра [16].

Согласно литературным данным, распространенность сосудистых осложнений в данной когорте достигает 30% [17]. РА представляет собой жизнеугрожающее состояние, типично проявляющееся острой болью в груди, шее и/или спине и нередко осложняющееся

проксимальным разрывом, гемоперикардом и тампонадой сердца. При сШ-Т РА обычно имеет фатальный исход, причем у молодых женщин с болевым синдромом этот диагноз зачастую не рассматривается.

При синдроме сШ-Т определен ряд ключевых факторов риска развития РА. Эпидемиологические исследования свидетельствуют о значительном снижении возраста манифестации РА у данной категории пациентов: медиана возраста при развитии РА или разрыва аорты составляет 30-35 лет, при этом до 24% случаев регистрируются у лиц моложе 20 лет, особенно на фоне сопутствующей аортопатии или КоА [18,19,20]. Вторым значимым фактором является кариотип и фенотип: наибольшая частота сердечно-сосудистых аномалий развития, наблюдается у пациенток с кариотипом 45,X [21,22]. Третий фактор – АГ, распространенность которой при сШ-Т достигает приблизительно 50% [23]. Четвертый фактор – беременность, ассоциированная с высоким риском материнских осложнений, включая эклампсию; до 2% летальных исходов у беременных с сШ-Т обусловлены именно РА или разрывом аорты [24, 25].

В представленном нами случае РА развилось на фоне эпизодической АГ, что подтверждает повышенную уязвимость сосудистой стенки при сШ-Т даже при транзиторном повышении артериального давления. Клиническая картина отличалась атипичностью: доминировали неспецифические симптомы, что симулировало проявления нейроциркуляторной дистонии и психогенного расстройства. Подобные диагностические трудности признаны значимым фактором отсроченной диагностики РА [26]. Особый патогенетический интерес представляет назначение заместительной терапии L-тироксином незадолго до манифестации РА. Учитывая, что тиреоидные гормоны обладают положительным хроно- и инотропным эффектом, повышают чувствительность рецепторов к катехоламинам и потенцируют симпатическую активность, можно предположить, что даже кратковременная коррекция гипотиреоза на фоне сосудистой дисплазии и врожденных аномалий аорты могла индуцировать гипертензивную реакцию. Последняя, в свою очередь, могла выступить триггерным фактором РА [27-30]. Предполагаемый механизм тироксин-опосредованной гемодинамической нагрузки на морфологически измененное сосудистое русло требует дальнейшего изучения, но имеет патофизиологическое обоснование.

Сочетанная патология в виде сШ-Т, РА и ишемического инфаркта в правой половине подковообразной почки в данном наблюдении может отражать системный характер сосудистых нарушений, присущих данной хромосомной аномалии. Клинические и анатомические исследования подтверждают высокую частоту аномалий ветвления почечных артерий, их стенозов и инфарктов паренхимы почек при сШ-Т [16]. Ключевым методом верификации диагноза РА стала КТ-ангиография, остающаяся «золотым стандартом» диагностики [31, 32].

D-димер (>0.5 мг/л) может быть использован в качестве индикатора типа расслоения аорты и предиктора в оценке прогноза. Однако широкий спектр состояний, вызывающих его повышение (эмболия легочной артерии, коронарный тромбоз и др.), обуславливает его низкую специфичность [33, 34].

Заключение

Представленный клинический случай РА у молодой пациентки с сШ-Т подчеркивает судьбоносную необходимость поддержания высокой степени клинической настороженности среди врачей различных специальностей при ведении пациентов с врожденными генетическими патологиями соединительной ткани. Данная ситуация демонстрирует, что ключевым аспектом является не только понимание специфических рисков, ассоциированных с генетическим синдромом, но и тщательная оценка потенциальных триггерных факторов, способных инициировать острое сосудистое

событие, к числу которых в описанном случае относится начало заместительной терапии тиреоидными гормонами.

Сложность и редкость подобных случаев обусловливают важность персонализированного подхода к диагностике и лечению, требующего интегрированного анализа генетической предрасположенности, клинической симптоматики и данных методов визуализации. Это наблюдение служит важным напоминанием о необходимости учета фонового состояния пациента и аргументирует потребность в разработке более точных клинико-диагностических алгоритмов для выявления васкулопатий у лиц с синдромами соединительнотканной дисплазии. Следовательно, представленный случай акцентирует значимость раннего выявления и динамического мониторинга патологии аорты у пациенток с сШ-Т, особенно при наличии эпизодической артериальной гипертензии, атипичного болевого синдрома и характерных фенотипических признаков.

Комплексный мультидисциплинарный подход, включавший своевременное проведение компьютерно-томографической ангиографии аорты и интерпретацию соответствующих лабораторных показателей, обеспечил корректную диагностику и направление пациентки в профильное кардиохирургическое отделение. Однако отсроченная диагностика, связанная с особенностями фенотипа пациентки, предопределила неблагоприятный летальный исход. На основании вышеизложенного мы рекомендуем внедрение регулярного скрининга диаметра аорты с использованием методов лучевой диагностики (предпочтительно МР-ангиографии, при ее недоступности – КТ-ангиографии), достижение строгого контроля артериального давления и повышение осведомленности клиницистов о риске острых сосудистых событий у данной категории пациентов для оптимизации своевременной диагностики и профилактики жизнеугрожающих осложнений.

Заявление о получении информированного согласия у пациента. Получение информированного согласия у пациентки оказалось невозможным ввиду тяжести ее состояния и кратковременности пребывания в стационаре. Персональные данные пациентки в тексте статьи не раскрываются, вся информация представлена в обезличенном виде.

Отношения и деятельность: все авторы заявляют об отсутствии потенциального конфликта интересов, требующего раскрытия в данной статье.

ЛИТЕРАТУРА/REFERENCES

1. Khan N, Farooqui A, Ishrat R. Turner Syndrome where are we? Orphanet J Rare Dis. 2024;19(1):314. doi:10.1186/s13023-024-03337-0.

2. Gravholt CH, Viuff M, Just J, et al. The Changing Face of Turner Syndrome. Endocr Rev. 2023;44(1):33-69. doi: 10.1210/endrev/bnac016.

3. Thunström S, Krantz E, Thunström E, et al. Incidence of Aortic Dissection in Turner Syndrome. Circulation. 2019;139(24):2802-2804. doi: 10.1161/CIRCULATIONAHA.119.040552.

4. Thunström S, Thunström E, Naessén S, et al. Aortic size predicts aortic dissection in Turner syndrome - A 25-year prospective cohort study. Int J Cardiol. 2023;373:47-54. doi: 10.1016/j.ijcard.2022.11.023.

5. Thunström S, Thunström E, Naessén S, et al. All-cause mortality and death by aortic dissection in women with Turner syndrome: A national clinical cohort study. Am Heart J. 2025;281:1-9. doi: 10.1016/j.ahj.2024.11.007.

6. Olukorode JO, Onwuzo CN, Otabor EO, et al. Aortic Size Index Versus Aortic Diameter in the Prediction of Rupture in Women With Abdominal Aortic Aneurysm. Cureus. 2024;16(4):e58673. doi: 10.7759/cureus.58673.

7. Girardi LN, Lau C, Gambardella I. Aortic dimensions as predictors of adverse events. J Thorac Cardiovasc Surg. 2021;161(4):1193-1197. doi: 10.1016/j.jtcvs.2020.06.137.

8. Nijs J, Gelsomino S, Lucà F, et al. Unreliability of aortic size index to predict risk of aortic dissection in a patient with Turner syndrome. World J Cardiol. 2014;6(5):349-352. doi: 10.4330/wjc.v6.i5.349.

9. Gravholt CH, Viuff MH, Brun S, et al. Turner syndrome: mechanisms and management. Nat Rev Endocrinol. 2019;15(10):601-614. doi: 10.1038/s41574-019-0224-4.

10. Thuijs DJFM, Davierwala P, Milojeciv M et al. Long-term survival after coronary bypass surgery with multiple versus single arterial grafts. European Journal of Cardio-Thoracic Surgery. 2022;61(4):925–933. doi:10.1093/ejcts/ezab392

11. Isselbacher EM, Preventza O, Black JH, et al. 2022 ACC/AHA Guideline for the Diagnosis and Management of Aortic Disease: A Report of the American Heart Association. American College of Cardiology Joint Committee on Clinical Practice Guidelines. Circulation. 2022; e223-e393. doi:10.1161/CIR.0000000000001106

12. Lombardi JV, Hughes GC, Appoo JJ, et al. Society for Vascular Surgery (SVS) and Society of Thoracic Surgeons (STS) reporting standards for type B aortic dissections. The Annals of thoracic surgery 2020; 109(3):959-981. doi:10.1016/j.athoracsur.2019.10.005

13. Petrov I, Nedevska M, Chilingirova N, et al. Endovascular repair of dissecting thoracic aortic aneurysm in a patient with Turner syndrome. J Endovasc Ther. 2006; 13(5):693–696. doi:10.1583/05-1663.1

14. Blunden CE, Urbina EM, Lawson SA, et al. Progression of Vasculopathy in Young Individuals with Turner Syndrome. Pediatr Cardiol. 2021;42(3):481-491. doi: 10.1007/s00246-020-02505-w.

15. Nóbrega PR, da Costa FBS, Rodrigues PGB, et al. Moyamoya associated with Turner syndrome in a patient with type 2 spinocerebellar ataxia-Occam's razor or Hickam's dictum: a case report. BMC Neurol. 2022;22(1):381. doi: 10.1186/s12883-022-02912-x.

16. Yoon SH, Kim GY, Choi GT, et al. Organ Abnormalities Caused by Turner Syndrome. Cells. 2023;12(10):1365. doi:10.3390/cells12101365.

17. Milewicz DM, Braverman AC, De Backer J, et al. Marfan syndrome. Nat Rev Dis Primers. 2021;7(1):64. doi: 10.1038/s41572-021-00298-7. Erratum in: Nat Rev Dis Primers. 2022; 8(1):3. doi: 10.1038/s41572-022-00338-w.

18. Meccanici, F, de Bruijn, JWC, Dommisse, JS, et al. Prevalence and development of aortic dilation and dissection in women with Turner syndrome: a systematic review and meta-analysis. Expert Review of Cardiovascular Therapy. 2023;21(2):133–144. doi:10.1080/14779072.2023.2172403.

19. Bradley-Watson J, Glatzel H, Turner HE, et al. Elective Aortic Surgery for Prevention of Aortic Dissection in Turner Syndrome: The Potential Impact of Updated European Society of Cardiology and International Turner Syndrome Consensus Group Guidelines on Referrals to the Heart Team. Clin Endocrinol (Oxf). 2025;102(5):559-564. doi:10.1111/cen.15199.

20. Calanchini M, Bradley-Watson J, McMillan F, et al. Risk assessment for aortic dissection in Turner syndrome: The role of the aortic growth rate. Clin Endocrinol (Oxf). 2024;100(3):269-276. doi:10.1111/cen.15017.

21. Wu HH, Li H. Karyotype classification, clinical manifestations and outcome in 124 Turner syndrome patients in China. Ann Endocrinol (Paris). 2019;80(1):10-15. doi:10.1016/j.ando.2017.10.011.

22. Fiot E, Alauze B, Donadille B, et al. Turner syndrome: French National Diagnosis and Care Protocol (NDCP; National Diagnosis and Care Protocol). Orphanet J Rare Dis. 2022;17(1):261. doi: 10.1186/s13023-022-02423-5.

23. Jones L, Blair J, Hawcutt DB, et al. Hypertension in Turner syndrome: a review of proposed mechanisms, management and new directions. J Hypertens. 2023;41(2):203-211. doi: 10.1097/HJH.0000000000003321.

24. Whigham CA, Vollenhoven B, Vincent AJ. Reproductive health in Turner syndrome: A narrative review. Prenat Diagn. 2023;43(2):261-271. doi: 10.1002/pd.6261.

25. Porcu E, Cipriani L, Damiano G. Reproductive health in Turner's syndrome: from puberty to pregnancy. Front Endocrinol (Lausanne). 2023;14:1269009. doi: 10.3389/fendo.2023.1269009.

26. Altenburg MM, Davis AM, DeCara JM. Diagnosis and Management of Aortic Diseases. JAMA. 2024;331(4):352-353. doi: 10.1001/jama.2023.23668.

27. Evron JM, Hummel SL, Reyes-Gastelum D, et al. Association of Thyroid Hormone Treatment Intensity With Cardiovascular Mortality Among US Veterans. JAMA Netw Open. 2022;5(5):e2211863. doi:10.1001/jamanetworkopen.2022.11863.

28. Berta E, Lengyel I, Halmi S, et al. Hypertension in Thyroid Disorders. Front Endocrinol (Lausanne). 2019;10:482. doi: 10.3389/fendo.2019.00482.

29. Lacka K, Pempera N, Główka A, et al. Turner Syndrome and the Thyroid Function-A Systematic and Critical Review. Int J Mol Sci. 2024;25(23):12937. doi:10.3390/ijms252312937.

30. Song Y, Yang H, Wang L, et al. Association of thyroid autoimmunity and the response to recombinant human growth hormone in Turner syndrome. J Pediatr Endocrinol Metab. 2021;34(4):465-471. doi:10.1515/jpem-2020-0610.

31. Spangenberg A, Rao SJ, Mackrell J, et al. Type A Aortic Dissection and Non-Contrast Computed Tomography. J Community Hosp Intern Med Perspect. 2023;13(3):118-120. doi:10.55729/2000-9666.1178.

32. Tekinhatun M, Akbudak İ, Özbek M, et al. Comparison of coronary CT angiography and invasive coronary angiography results. Ir J Med Sci. 2024;193(5):2239-2248. doi:10.1007/s11845-024-03745-y.

33. Charnaia MA, Dement'eva II. Hemostasis system in the abdominal aorta aneurysms. Russian Journal of Cardiology and Cardiovascular Surgery. 2017;10(4):4-7. doi.org/10.17116/kardio20171044-7

34. Carter JM, Tom RB, Sunesra R, et al. D-dimer as a Rule-Out for Aortic Dissection. Cureus. 2023;15(12):e50170. doi:10.7759/cureus.50170.

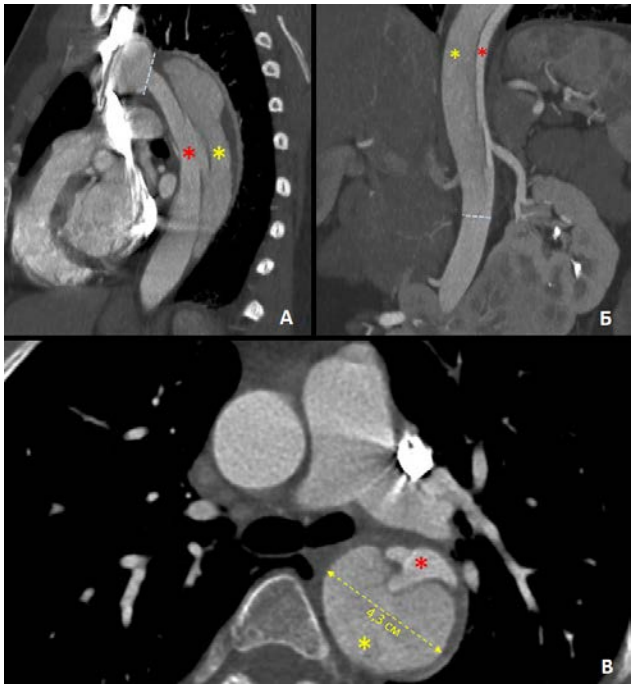

Рис. 1 — КТ-панаортография пациентки с расслоением аорты тип III (De Bakey). А – сагиттальная плоскость, Б – фронтальная плоскость, В – аксиальная плоскость. Проксимальная граница расслоения расположена непосредственно после отхождения левой подключичной артерии от дуги аорты, дистальная граница – на уровне инфраренального отдела брюшного отдела аорты (голубые пунктирные линии). Ложный просвет (желтая звезда) имеет больший размер, чем истинный просвет (красная звезда), наибольший диаметр аорты на уровне нисходящей части – 4,3 см. Четко визуализируется только дистальный разрыв интимы в области дистальной границы.

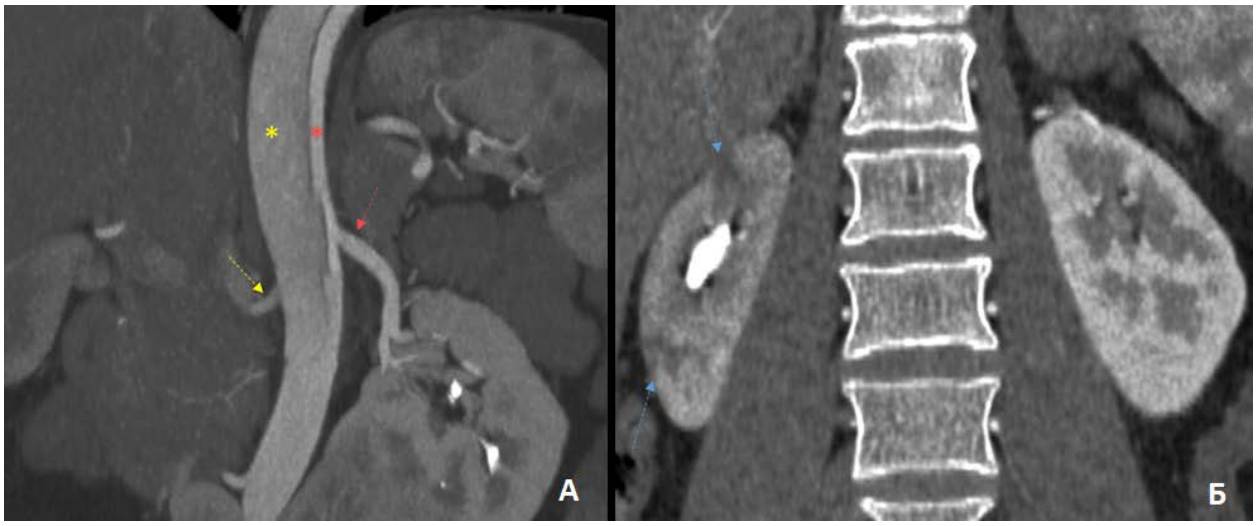

Рис. 2 — КТ-панаортография пациента с расслоением аорты тип III (De Bakey) А – фронтальная плоскость (на уровне отхождения почечных артерий), Б – фронтальная плоскость (на уровне почек). Правая почечная артерия (желтая стрелка) отходит из ложного просвета, в отличии от левой почечной артерии (красная стрелка). Имеются различия общей перфузии паренхимы почек за счёт

снижения контрастирования правой почки с формированием инфарктов (синие стрелки), а также слияние нижних полюсов почек (подковообразная почка).