Российский кардиологический журнал 2021;26(11):4710
doi:10.15829/1560-4071-2021-4710
https://russjcardiol.elpub.ru

ОРИГИНАЛЬНЫЕ СТАТЬИ
ISSN 1560-4071 (print)
ISSN 2618-7620 (online)

Целесообразность проведения эндомиокардиальной биопсии в диагностике патологии сердца у детей и взрослых

Митрофанова Л. Б., Гальковский Б. Э., Данилова И. А., Лебедев Д. С.

Эндомиокардиальная биопсия (ЭМБ) является методом выбора для диагностики широкого спектра заболеваний миокарда.

Цель. Оценить целесообразность проведения диагностической ЭМБ у детей и взрослых.

Материал и методы. Проведен морфологический и статистический анализ 2803 диагностических ЭМБ взрослых (811) и детей (83), в т.ч. при трансплантации сердца (1909).

Результаты. В 231 (28%) случае у взрослых был диагностирован миокардит, из них в 6 случаях — гранулематозный, в 5 — эозинофильноклеточный и в 6 — лимфоцитарно-макрофагальный после перенесенной коронавирусной инфекции. У детей миокардит был обнаружен в 22 случаях (27%). На втором месте по частоте выявления у детей и взрослых была аритмогенная дисплазия правого желудочка. При иммуногистохимическом исследовании в трети случаев миокардита выявлялся VP1-антиген энтеровирусов, а в половине — в ассоциации с другими кардиотропными вирусами. При миокардите наблюдалась "пунктирная" экспрессия дистрофина. Была установлена корреляционная связь между экспрессией перфорина и наличием миокардита (χ^2 Пирсона =27,8, точный критерий Фишера =27,3 при p=0,01).

Заключение. Анализ результатов диагностических ЭМБ подтвердил целесообразность их проведения у взрослых и детей не только при трансплантации сердца, но и с целью выявления патологии сердца, в т.ч. для диагностики миокардита. Было показано, что иммуногистохимическое исследование с антителами к вирусным антигенам может рассматриваться как альтернативный метод выявления вирусной инфекции. В качестве дополнительных морфологических маркеров миокардита можно рекомендовать проведение иммуногистохимического анализа на перфорин и дистрофин.

Ключевые слова: эндомиокардиальная биопсия, иммуногистохимическое исследование, миокардит.

Отношения и деятельность: нет.

ФГБУ НМИЦ им. В. А. Алмазова, Санкт-Петербург, Россия.

Митрофанова Л. Б.* — д.м.н., доцент, г.н.с. НИЛ патоморфологии, и.о. зав. кафедрой патологической анатомии, ORCID: 0000-0003-0735-7822, ResearcherID: T-7734-2017, Гальковский Б. Э. — врач-патологоанатом патологоанатомического отделения клиники, аспирант кафедры патологоанатомической анатомии, ORCID: 0000-0002-5252-483X, ResearcherID: AAF-7311-2021, Данилова И. А. — д.м.н., доцент, профессор кафедры патологической анатомии, ORCID: 0000-0003-0865-5936, Лебедев Д. С. — г.н.с. научно-исследовательского отдела аритмологии Института сердца и сосудов, профессор кафедры сердечно-сосудистой хирургии, профессор РАН, ORCID: 0000-0002-2334-1663, ResearcherID: I-1250-2016.

*Автор, ответственный за переписку (Corresponding author): mrc4se@gmail.com

АДПЖ — аритмогенная дисплазия правого желудочка, ДКМП — дилатационная кардиомиопатия, КМП — кардиомиопатия, МРТ — магнитно-резонансная томография, ПЖ — правый желудочек, ПЦР — полимеразная цепная реакция, РНК — рибонуклеиновая кислота, ФП — фибрилляция предсердий, ЭМБ — эндомиокардиальная биопсия, CD — cluster of differentiation, CMV — cytomegalovirus, HHV — human herpes virus, HLA-DR — human leukocyte antigen DR isotype, HSV — herpes simplex virus, Ig — immunoglobulin, MERS-CoV — Middle East respiratory syndrome-related coronavirus, MINOCA — myocardial infarction with nonobstructive coronary arteries, MHC — major histocompatibility complex, SARS-CoV — severe acute respiratory syndrome-related coronavirus, Th — T helper.

Рукопись получена 01.10.2021
Рецензия получена 24.10.2021
Принята к публикации 26.10.2021

CC BY 4.0

Для цитирования: Митрофанова Л. Б., Гальковский Б. Э., Данилова И. А., Лебедев Д. С. Целесообразность проведения эндомиокардиальной биопсии в диагностике патологии сердца у детей и взрослых. *Российский кардиологический журнал*. 2021;26(11):4710. doi:10.15829/1560-4071-2021-4710

Rationale for endomyocardial biopsy in the diagnosis of heart disease in children and adults

Mitrofanova L. B., Galkovsky B. E., Danilova I. A., Lebedev D. S.

Endomyocardial biopsy (EMB) is the method of choice for diagnosing a wide range of myocardial diseases.

Aim. To assess the rationale for diagnostic EMB in children and adults.

Material and methods. Morphological and statistical analysis of 2803 diagnostic EMBs in adults (n=811) and children (n=83), including those in heart transplantation (n=1909), was carried out.

Results. In 231 (28%) cases, adults were diagnosed with myocarditis, of which in 6 patients — granulomatous, in 5 — eosinophilic and in 6 — lymphocytic-macrophage myocarditis after coronavirus infection. In children, myocarditis was found in 22 cases (27%). Arrhythmogenic right ventricular dysplasia took the second place in detection rate in children and adults. Immunohistochemical study revealed viral envelope protein 1 (VP1) antigen of enteroviruses in one third of myocarditis cases, and in half — other cardiotropic viruses. Dotted dystrophin expression was observed in myocarditis. A correlation was established between the perforin expression and myocarditis presence (Pearson χ^2=27,8; Fisher's exact test=27,3; p=0,01).

Conclusion. Analysis of diagnostic EMB results confirmed its rationale in adults and children not only for heart transplantation, but also for identifying cardiac pathology, including for myocarditis diagnosis. It has been shown that immunohistochemical study with antiviral antibodies can be considered as an alternative method for detecting viral infection. An immunohistochemical analysis for perforin and dystrophin can be recommended as additional morphological markers of myocarditis.

Keywords: endomyocardial biopsy, immunohistochemical study, myocarditis.

Relationships and Activities: none.

Almazov National Medical Research Center, St. Petersburg, Russia.

Mitrofanova L. B.* ORCID: 0000-0003-0735-7822, ResearcherID: T-7734-2017, Galkovsky B. E. ORCID: 0000-0002-5252-483X, ResearcherID: AAF-7311-2021, Danilova I. A. ORCID: 0000-0003-0865-5936, Lebedev D. S. ORCID: 0000-0002-2334-1663, ResearcherID: I-1250-2016.

*Corresponding author: mrc4se@gmail.com

Received: 01.10.2021 **Revision Received:** 24.10.2021 **Accepted:** 26.10.2021

For citation: Mitrofanova L. B., Galkovsky B. E., Danilova I. A., Lebedev D. S. Rationale for endomyocardial biopsy in the diagnosis of heart disease in children and adults. *Russian Journal of Cardiology*. 2021;26(11):4710. doi:10.15829/1560-4071-2021-4710

Эндомиокардиальная биопсия (ЭМБ) получила всемирное признание при наблюдении за отторжением трансплантированного сердца и в диагностической оценке пациентов с миокардитом, кардиомиопатиями (КМП), болезнями накопления (амилоидоз, гемохроматоз), опухолями сердца и кардиотоксичностью противоопухолевых препаратов. Кроме того, ЭМБ играет важную роль в описании патофизиологии кардиотоксичности на фоне терапии ингибиторами иммунных контрольных точек и при поражении миокарда у больных с тяжелой коронавирусной инфекцией [1]. В 2021г Ассоциация сердечной недостаточности Европейского общества кардиологов, Американское общество сердечной недостаточности и Японское общество сердечной недостаточности обновили позиции по показаниям к ЭМБ, следуя которым эта манипуляция показана при следующих ситуациях [2]:

Подозрение на фульминантный/острый миокардит, протекающий с ОСН, дисфункцией ЛЖ и/или нарушениями ритма. Подозрение на миокардит у гемодинамически стабильных пациентов.
ДКМП с недавним началом СН, дисфункцией ЛЖ средней и тяжелой степени, резистентная к стандартному лечению.
Подозрение на кардиотоксичность: на фоне применения ингибиторов иммунных контрольных точек: ОСН после начала приема лекарств (примерно первые 4 цикла).
Атриовентрикулярная блокада высокой степени, обмороки и/или необъяснимые желудочковые аритмии высоких градаций, резистентные к лечению, без явных сердечных заболеваний или с минимальными структурными аномалиями.
Аутоиммунные заболевания с прогрессирующей СН, не поддающейся лечению, с устойчивыми желудочковыми аритмиями и/или нарушениями проводимости или без них.
Синдром MINOCA (инфаркт миокарда без стеноза коронарной артерии)/такоцубо с прогрессирующей дисфункцией ЛЖ.
Необъяснимая рестриктивная или гипертрофическая кардиомиопатия (стадия дилатации).

Сокращения: ДКМП — дилатационная кардиомиопатия, ЛЖ — левый желудочек, ОСН — острая сердечная недостаточность, СН — сердечная недостаточность.

Существующие рекомендации относительно ЭМБ имеют ограничения, поскольку они не основываются на контролируемых и рандомизированных клинических исследованиях, поэтому Ассоциация европейских сердечно-сосудистых патологов (AECVP) и Общество сердечно-сосудистой патологии (SCP) разработали и рекомендуют использовать следующие уровни рекомендаций [3]:

- S: опубликованные рецензированные доказательства поддерживают целесообразность ЭМБ.
- M: опубликованные рецензированные доказательства по поводу целесообразности биопсии неоднозначны.
- N: опубликованных рецензированных доказательств нет, только мнение отдельных экспертов.

Постановление о консенсусе 2011г по ЭМБ от AECVP/SCP содержит таблицу показаний для ЭМБ (табл. 1).

Морфологический анализ ЭМБ сложен и требует стандартного протокола. Поэтому очень важно, что-

Таблица 1

Диагностический потенциал ЭМБ при сердечных заболеваниях с классификацией рекомендаций

Клинически подозревается болезнь	Диагностический потенциал ЭМБ и гистологические заметки	Технические аспекты и сортировка тканей	Оценка рекомендации
Миокардит/воспалительная КМП	Точный диагноз: лимфоцитарный, гранулоцитарный, полиморфный, эозинофильный, некротический гигантоклеточный, гранулематозный миокардит с поражением миоцитов или без него/некрозом. Гистологические данные отдельно или вместе с молекулярными методами могут определить этиологию воспалительного заболевания.	Рекомендуется: помимо фиксации в формалине, два фрагмента (или один, если >3 мм^2) мгновенно заморозить или сохранить в специальном растворе для молекулярного исследования вирусов (ПЦР). Один образец периферической крови (5-10 мл) в ЭДТА или пробирке с цитратом натрия.	S
Сердечный саркоидоз	Точный диагноз: неказеозный гранулематозный миокардит. Гистологические находки патогномоничны или указывают на болезнь.		S

Таблица 1. Продолжение

Клинически подозревается болезнь	Диагностический потенциал ЭМБ и гистологические заметки	Технические аспекты и сортировка тканей	Оценка рекомендации
Заболевания миокарда при употреблении наркотиков и химических/“ядовитых” веществ	Вероятный/возможный диагноз: гиперчувствительный миокардит. (гистологические данные свидетельствуют о заболевании), токсическое повреждение.	Фиксированный фрагмент в растворе глутарового альдегида или растворе Карновского для электронной микроскопии для оценки кардиотоксичности некоторых лекарств.	S: гиперчувствительный миокардит. M: кардиотоксичность.
Послеродовая КМП	Вероятный диагноз: миокардит/пограничный миокардит. Гистологические исследования дают некоторые указания на вероятное заболевание.	Нефиксированный в формалине образец ткани для ПЦР на вирусы.	M
Сердечный амилоидоз	Определенный диагноз: инфильтрация амилоида. Гистологические данные + гистохимические окраски (например, конго красным) патогномоничны.	Рекомендуется: 1) гистохимические окраски: конго красный, модифицированный сульфатированный альциановый синий или тиофлавин Т; иммуногистохимическое и иммунофлюоресцентное исследование, иммуноэлектронная микроскопия, секвенирование белков, и/или масс-спектрометрия для определения типа амилоида. Для секвенирования белков и иммунофлюоресцентной микроскопии (тиофлавин Т) требуется замороженная ткань.	S
Гемохроматоз	Точный диагноз: внутриклеточное отложение железа. Гистологические данные + окрашивание на железо патогномоничны.	Окрашивание железом (окраска по Перлсу) рекомендуется для всех диагностических ЭМБ пациентов с необъяснимой ДКМП.	S
Болезни накопления гликогена: Гликогеноз II типа (Болезнь Помпе) Гликогеноз III типа (Болезнь Кори), Гликогеноз V типа (Болезнь Андерсена), Болезнь Данона, *PRKAG2* мутации	Вероятный диагноз: диффузное внутриклеточное накопление гликогена. Гистологические данные могут быть наводящими на размышления, но не специфичными для диагноза.	Рекомендуются гистохимические окраски (PAS и другие) и фиксированный фрагмент ткани в растворе глутарового альдегида или жидкости Карновского для электронной микроскопии с целью оценки природы внутриклеточных отложений.	S
Болезнь Фабри-Андерсена	Вероятный гистологический диагноз: гипертрофированные, вакуолизированные кардиомиоциты с дислокацией миофибрилл по периферии клеток. Гистологические данные могут подтвердить диагноз, но они не специфичны.	Рекомендуется: фиксировать биоптат в растворе глутарового альдегида или жидкости Карновского для электронной микроскопии с целью оценки электронно-плотных концентрических пластинчатых телец.	S
Десминовая КМП	Точный диагноз на основании ультраструктурных данных: гранулофиламентные агрегаты промежуточного продукта десмина в цитоплазме кардиомиоцитов (межфибриллярные области) и на уровне Z-полос. Неспецифические гистологические данные.	Рекомендуется: фиксировать образец в растворе глутарового альдегида или жидкости Карновского для электронной микроскопии. Иммуноэлектронная микроскопия подтверждает, что эти агрегаты образуются десмином. Гранулы десмина также могут окрашиваться антителом к десмину.	S
Дистрофин-дефицитная КМП	Точный диагноз при мышечной дистрофии Дюшенна: отсутствие дистрофина на сарколемме кардиомиоцитов. Вероятный диагноз при мышечной дистрофии Беккера: неоднородность окрашивания или отсутствие дистрофина на сарколемме кардиомиоцитов (иммуногистохимическое исследование с дистрофином). Неспецифические гистологические находки.	Рекомендуется: окраска дистрофином при иммуногистохимическом или иммунофлюоресцентном исследовании, при которых экспрессия дистрофина заметно уменьшается или отсутствует. Можно использовать замороженные срезы биоптата.	M
Ламинопатии (ламин A/C)	Неспецифический диагноз: интерстициальный/замещающий фиброз, гипертрофия и вакуолизация миоцитов, ядра увеличенные и неправильной формы. Неспецифические гистологические находки.	Данные по диагностическому использованию иммуногистохимического окрашивания для ламина A/C у человека в ЭМБ недоступны. В образцах скелетной мышцы рекомендуется использовать эмерин. В центрах, выполняющих иммунофлюоресцентную микроскопию, требуются замороженные срезы.	N
Митохондриальные КМП	Вероятный/возможный диагноз: морфологически измененные митохондрии при электронной микроскопии. Неспецифические гистологические находки: увеличенные кардиомиоциты с обширной цитоплазматической вакуолизацией.	Рекомендуется гистоферментный анализ и ультраструктурное исследование.	M: особенно при изолированной митохондриальной КМП.

Таблица 1. Продолжение

Клинически подозревается болезнь	Диагностический потенциал ЭМБ и гистологические заметки	Технические аспекты и сортировка тканей	Оценка рекомендации
Аритмогенная КМП правого желудочка	Вероятный диагноз: фиброзное или фиброзно-жировое замещение и атрофия миокарда. Неспецифические гистологические находки.	Иммуногистохимическое/ иммунофлюоресцентное исследование с плакоглобином и другими белками клеточных соединений многообещающий тест (проходит валидацию). ЭМБ из межжелудочковой перегородки может быть неинформативной. Точность диагностики повышается, если ориентироваться на место отбора проб ЭМБ с помощью визуализации (МРТ) или электрофизиологического/ электроанатомического исследования.	S: в отдельных случаях без четкой диагностики с помощью неинвазивных и других инвазивных процедур.
Фибропластический Loeffler эндокардит/ эндомиокардиальный фиброз	Точный диагноз в острой фазе: эндомиокардиальные инфильтраты, богатые дегранулированными эозинофилами и пристеночные тромбы эндокарда. Специфические гистологические находки. Возможный диагноз в хронической фазе: признаки эндокардиального фиброзного утолщения и изменений субэндокардиальных кардиомиоцитов. Неспецифические гистологические находки.	Выбор времени ЭМБ важен, поскольку обоснованность биопсии уменьшается с течением болезни.	S: в острой и подострой фазах.
Опухоли сердца	Точный диагноз.	Иммуногистохимия полезна для типирования опухолей.	S
Гипертрофическая КМП (саркомерные мутации)	Возможный диагноз: гипертрофия миоцитов, интерстициальный и/или заместительный фиброз, дискомплексация мышечных волокон и возможная болезнь мелких артерий. Неспецифические гистологические находки.		M: клинический диагноз ГКМП обычно основывается на данных неинвазивных диагностических методов, и ЭМБ не рекомендуется при диагностическом обследовании. Тем не менее в отдельных случаях ЭМБ может помочь исключить инфильтративные болезни или болезни накопления с различной степенью достоверности.
Идиопатическая рестриктивная КМП	Возможный диагноз: нормальный миокард и/или фиброз, и/или дискомплексация мышечных волокон. Никаких других идентифицируемых заболеваний, вызывающих рестриктивный фенотип. Неспецифические гистологические находки.		M: в отдельных случаях ЭМБ может быть полезна для исключения миокардита или болезней накопления.
Идиопатическая ДКМП	Возможный диагноз: гипертрофия миоцитов, ядерные изменения, перинуклеарные вакуоли, фиброз или без него. Неспецифические гистологические находки.		M: ЭМБ не может дать диагностическую картину, но может быть полезной для исключения других заболеваний.
Трансплантация сердца	Точный диагноз: острое клеточное отторжение, острое гуморальное отторжение, некоторые инфекционные болезни, посттрансплантационное лимфопролиферативное заболевание, миокард без отторжения. Специфические гистологические находки.	Рекомендуется: иммуногистохимическое/ иммунофлюоресцентное окрашивание C4d для криза гуморального отторжения.	S

Сокращения: ДКМП — дилатационная кардиомиопатия, ГКМП — гипертрофическая кардиомиопатия, КМП — кардиомиопатия, МРТ — магнитно-резонансная томография, ПЦР — полимеразная цепная реакция, ЭДТА — этилендиаминтетрауксусная кислота, ЭМБ — эндомиокардиальная биопсия.

бы патологу была предоставлена полная клиническая информация.

Цель исследования: оценить целесообразность проведения диагностической ЭМБ у детей и взрослых.

Материал и методы

Проанализированы ЭМБ, выполненные в ФГБУ "НМИЦ им. В.А. Алмазова" с 2009 по июль 2021гг. За этот период было выполнено 1909 ЭМБ в качестве мониторинга криза отторжения 161 трансплантированного сердца; 83 диагностических ЭМБ детям и 811 диагностических ЭМБ взрослым. Для исключения криза отторжения трансплантата сердца в течение первых 2 нед. проводилась 1-я биопсия, в течение 3-4 нед. — 2 и 3-я биопсия, 4-7-я биопсии — через 2 нед., после 3-го мес. до 6-го мес. 1 биопсия 1 раз в мес., 6 мес. — 1 год — 1 биопсия каждые 2 мес., после 1,5 лет — по показаниям. Из межжелудочковой перегородки забирались 4-5 кусочков миокарда по 3x2x2 мм. Фиксация проводилась в забуференном 10% формалине. Проводка и окраска материала осуществлялись в течение 2-3 часов. Препараты окрашивались гематоксилином и эозином, по ван Гизону (для оценки фиброзной ткани). Анализировались гистологические срезы толщиной 2-3 мкм, не <15 на одном предметном стекле. Для диагностики криза гуморального отторжения использовалось иммуногистохимическое исследование с антителами к C4d, C1q, CD68. Каждая ЭМБ оценивалась одновременно по двум системам оценки сердечного отторжения 1990 и 2004гг Международного общества трансплантации сердца и легких (ISHLT). Диагностические ЭМБ забирались из всех камер сердца в зависимости от показаний. Использовались традиционные гистологические окраски, а также конго красный (на амилоид), PAS-реакция (на гликоген), суданы III, IV (на жир), окраска Перлса (на гемохроматоз), по Цилю-Нильсену (при гранулематозном миокардите для исключения туберкулеза), азур-эозин (при эозинофильноклеточном миокардите). Для иммуногистохимического исследования ЭМБ с подозрением на миокардит кроме стандартного набора рекомендуемых первичных антител [4] мы использовали перфорин, IgM, C1q, MHC1, Th17, дистрофин, CD133, Gal3. Также выполнялось иммуногистохимическое исследование с антителами к VP1 энтеровирусов, parvovirus P19, CMV, adenovirus, LMP вируса Эпштейна-Барр, HHV6, HSV1, 2, вирусу гепатита С. Параллельно с морфологическим исследованием на наличие вирусов проводилась полимеразная цепная реакция (ПЦР) в реальном времени. Для этой реакции забирался дополнительный биоптат в специальную жидкость для ПЦР [5]. При выявлении амилоида с помощью окраски конго красный применялась поляризационная микроскопия, а затем иммуногистохимическое исследование с антителами к преальбумину, κ-, λ-легким цепям, AA-амилоиду. При клиническом диагнозе первичной КМП использовались антитела к плакоглобину, десмину, винкулину, коннексину-43, эмерину, дистрофину, утрофину, спектрину, α-, β-кристаллинам и другие. Во всех случаях диагностическая ЭМБ проводилась после эхокардиографии и магнитно-резонансной томографии (МРТ). В случаях подозрения и/или выявления саркоидоза и транстиретинового амилоидоза проводилась позитронно-эмиссионная компьютерная томография, а при подозрении на первичную КМП, болезни накопления и семейный амилоидоз — генетическое исследование. Для иммунофенотипирования опухолей сердца использовалась соответствующая панель антител. В 95 случаях проводилось генетическое исследование методом секвенирования нового поколения на секвенаторе Illumina MiSeq с включением в исследование 172 генов, ассоциированных с развитием всех видов КМП и нарушений ритма.

Морфометрический анализ включал подсчет площади жировой ткани, фиброза и остаточных кардиомиоцитов (в %), клеток с экспрессией CD3, CD45, CD68, TH17, CD133 на 1 мм^2. Экспрессия HLA-DR, MHC1, IgM, C1q, C4d оценивалась в баллах (1-4), площадь экспрессии Gal3 подсчитывалась в процентах по отношению к площади препарата. Статистический анализ проводился с помощью Statistica v.10 software (StatSoft, Россия). Для нормальных распределений значимость различий в количественных характеристиках интерпретировали с использованием t-критерия Стьюдента. Для других типов распределения мы использовали непараметрические методы анализа, а именно, критерий Манна-Уитни для независимых выборок и критерий Уилкоксона. Различия между группами были определены как достоверные при $p<0,05$. Чтобы оценить корреляцию двух переменных, мы применили ранговый корреляционный анализ Спирмена. Интерпретация коэффициента корреляции (r): $r<0,3$: слабая связь; $r=0,3$-$0,5$: умеренный; $r=0,5$-$0,7$: значимо; $r=0,7$-$0,9$: сильный; и $r>0,9$: очень сильный. Корреляция считалась положительной, если $r>0$, и отрицательной, если $r<0$.

Для оценки наличия ассоциативной связи между изучаемыми белками и наличием миокардита использовались таблицы сопряжения с применением критериев Хи-квадрат Пирсона, точного критерия Фишера. Для расчёта математической оценки силы связи использовались критерий λ Гудмана-Краскела, критерий φ и критерий Крамера. Интерпретация двух последних проводилась согласно рекомендациям Rea и Parker.

Результаты

Анализ результатов ЭМБ трансплантированных сердец показал, что в случае сомнительной экспрес-

Таблица 2

Результаты морфологического исследования диагностических ЭМБ взрослых

Клинико-морфологический диагноз	Количество случаев	Примечания к диагнозу
Аритмогенная дисплазия/кардиомиопатия ПЖ	135	Из них с миокардитом 45
Постмиокардитический кардиосклероз (мелкоочаговый)	128	
Активный (острый) лимфоцитарный миокардит	112	
Хронический лимфоцитарный миокардит	101	
Гранулематозный миокардит	6	Из них 4 — саркоидоз, 2 — гигантоклеточных миокардита
Активный лимфоцитарно-макрофагальный миокардит после перенесенной коронавирусной инфекции	6	ПЦР в работе
Эозинофильноклеточный миокардит	5	Во всех случаях установлен синдром Чарга-Стросса
Токсический миокардит	1	
Пограничный миокардит	39	
Дилатационная кардиомиопатия	105	Из них 91 — первичная, 11 — в сочетании с миокардитом, 3 — с постмиокардитическим кардиосклерозом, 1 дистрофинопатия (Беккера), 1 — ламинопатия, подтвержденные иммуногистохимическим и генетическим исследованием
Первичная кардиомиопатия	63	Рестриктивная, гипертрофическая и некомпактный миокард ЛЖ, из них 1 десминопатия, подтвержденная иммуногистохимическим и генетическим исследованием
Амилоидоз	24	Из них 10 — AL, 13 — транстиретиновый, 1 — AL-амилоидоз с активными миокардитом. В 6 случаях наличие транстиретинового амилоидоза было подтверждено при сцинтиграфии миокарда с ^{99m}Tc-пирофосфатом, в 10 — при генетическом исследовании
Первичные опухоли сердца	8	Из них 3 ангиосаркомы правого предсердия, 1 недифференцированная плеоморфная саркома/злокачественная фиброзная гистиоцитома левого предсердия, 1 В-крупноклеточная лимфома, 2 липомы межжелудочковой перегородки, 1 — воспалительная опухоль миофибробластов выходного тракта ПЖ
Болезни накопления (PAS+)	5	5 подтвержденные генетическим исследованием
Ишемическая болезнь сердца (для исключения миокардита)	8	
Неспецифические изменения в виде гипертрофии и дистрофически-дегенеративных изменений кардиомиоцитов	62	
Эхинококк ЛЖ	1	
Тромб ЛЖ	1	
Соединительнотканная дисплазия с болезнью мелких интрамуральных артерий	1	
Итого:	811	

Сокращения: ЛЖ — левый желудочек, ПЖ — правый желудочек, ПЦР — полимеразная цепная реакция.

сии C4d с той же степенью достоверности можно использовать C1q, а CD68 дает полное подтверждение наличия макрофагов в просвете сосудов для диагностики криза гуморального отторжения. Только у одного пациента была диагностирована тяжелая степень криза клеточного отторжения (3R, severe (ISHLT 2004)/4, severe (ISHLT 1990)), еще у одного — тяжелая степень гуморального отторжения AMR 3.

Во всех ЭМБ у взрослых были определены патологические изменения. Самым частым состоянием, выявленным при морфологическом исследовании диагностических ЭМБ у взрослых пациентов, оказался миокардит (табл. 2, рис. 1, 2).

На втором месте по частоте встречаемости была аритмогенная дисплазия правого желудочка (АДПЖ), на третьем — дилатационная КМП (ДКМП). Амилоидоз сердца диагностировался в 3% случаев.

Как и у взрослых, у детей наиболее частым заболеванием, выявляемом при исследовании ЭМБ, оказался миокардит, а на втором месте — АДПЖ (табл. 3). У 7 детей при анализе ЭМБ не было выявлено патологических изменений.

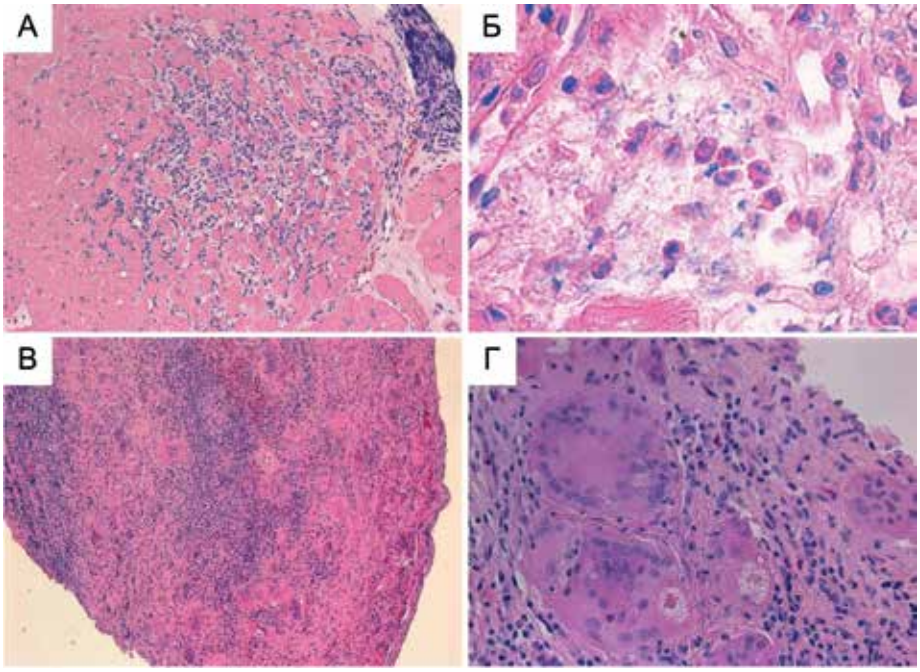

Рис. 1. Гистологическое исследование ЭМБ с активным миокардитом. **А**. Лимфоцитарный активный миокардит; х100. **Б**. Эозинофильноклеточный активный миокардит; х400. **В**. Гранулематозный миокардит. Саркоидоз; х100. **Г**. Гигантские многоядерные клетки с астероидными тельцами; х200; окраска гематоксилином и эозином.

Таблица 3

Результаты морфологического исследования диагностических ЭМБ детей

Клинико-морфологический диагноз	Количество случаев	Примечание к диагнозу, возраст пациентов
Активный (острый) лимфоцитарный миокардит	10	Возраст от 26 дней до 17 лет
Хронический лимфоцитарный миокардит	12	Возраст от 1 года до 17 лет
Постмиокардитический кардиосклероз (мелкоочаговый)	7	Возраст от 6 мес. до 18 лет
Аритмогенная дисплазия/кардиомиопатия правого желудочка	13	Из них 8 с активным миокардитом; возраст от 10 до 17 лет
Первичные кардиомиопатии (неуточненные)	9	От 8 до 17 лет
Гипертрофическая кардиомиопатия	9	Из них 3 с активным миокардитом; 1 с десминопатией, 1 с ламинопатией по иммуногистохимическому и генетическому исследованию; возраст от 6 дней до 17 лет
Некомпактный миокард левого желудочка с хроническим миокардитом	2	Возраст 1 год 4 мес. и 12 лет
Рестриктивная кардиомиопатия с хроническим миокардитом	1	1 год 9 мес.
Первичный амилоидоз	1	16 лет
Подострый париетальный инфекционный эндокардит	1	Дефект межжелудочковой перегородки; 8 лет
Дистрофия и гипертрофия миокарда	9	Возраст от 8 мес. до 17 лет
Опухоли сердца	2	1 — ангиомаркома правого предсердия (15 лет), 1 — рабдомиома стенок обоих желудочков и межжелудочковой перегородки (новорожденный)
Нет изменений миокарда	7	Возраст от 12 до 17 лет
Итого:	83	

В целом наиболее частым заболеванием, выявляемым при исследовании ЭМБ, оказался миокардит.

При анализе ЭМБ из правого желудочка (ПЖ) у пациентов с длительно персистирующей фибрилляцией предсердий (ФП) и наличием фиброзных изменений в миокарде по данным МРТ (табл. 4, 5) хронический миокардит был диагностирован в 22 из 35 случаев (63%), а постмиокардитический кардиосклероз — в 8 случаях. Только у 5 из них в биоптатах не оказалось признаков миокардита или фиброза (14%), но экспрессия HLA-DR указывала на аутоиммунный процесс. При анализе всей выборки больных с ФП

Таблица 4

Заболевания пациентов с длительно персистирующей ФП и наличием фиброза по данным МРТ

Заболевание по клиническим данным	Количество пациентов
ИБС	6
ГБ	14
Врожденный порок сердца	3
Первичная кардиомиопатия	14
Кардиомиопатия в сочетании с миокардитом	5
Итого:	35

Сокращения: ГБ — гипертоническая болезнь, ИБС — ишемическая болезнь сердца.

Таблица 5

Возраст и морфометрические критерии ЭМБ пациентов с длительно персистирующей ФП и наличием фиброза по данным МРТ

Показатели	Среднее ± ошибка
Возраст	59±2
CD3	9,54±0,97
CD45	5,77±0,59
CD133	0,09±0,05
CD68	9,11±0,94
Gal3	23,4±1,93
Площадь фиброза	5,48±0,69

Таблица 6

Результаты статистического анализа

	Перфорин	Th17	IgM
Критерий χ^2 Пирсона	27,8	10,5*	17,2*
Точный критерий Фишера	27,3	10,3	17,0
Критерий λ Гудмана-Краскела	0,5	0,2	0,2
Значения критериев φ и Крамера	0,64	0,45	0,48
p-значение	0,01	0,05	0,05

Примечание: * — при вычислении значения критерия χ^2 Пирсона для числа ячеек >20% предполагается значение <5, результат может быть недостоверен.

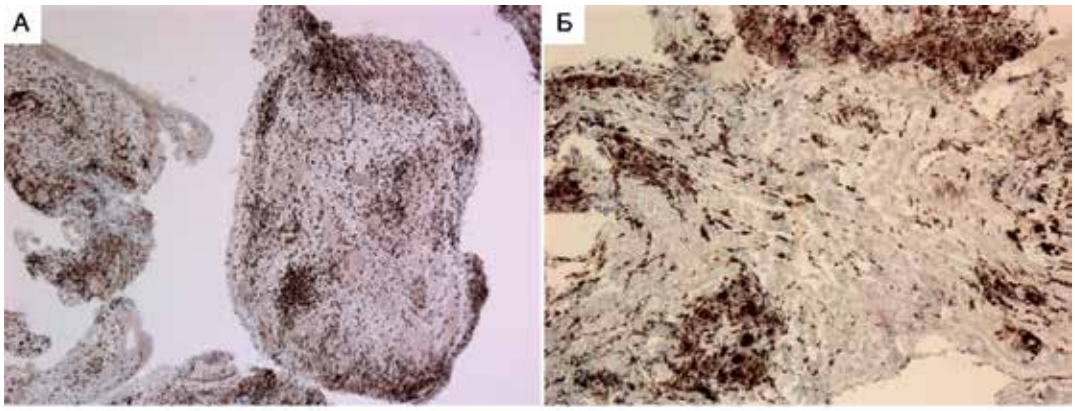

Рис. 2. Иммуногистохимическое исследование (коричневое окрашивание антигенов). Гранулематозный миокардит. Саркоидоз. “Штампованные” гранулемы, одинаковые по размеру и клеточному составу состоят из CD3+Т-лимфоцитов (**А**; х50) и CD68+-макрофагов/эпителиоидных клеток (**Б**; х100).

клеточная инфильтрация соответствовала критериям миокардита. Кроме того, была выявлена экспрессия галектина 3 в миокарде, хотя площадь фиброза ПЖ по ЭМБ была незначительной. Не было выявлено какой-либо зависимости, в т.ч. корреляционной связи, морфометрических параметров от заболеваний.

В дополнение к общепринятым стандартам морфологических критериев миокардита в 122 случаях оценивалась экспрессия IgM, perforin, Th17.

При статистическом анализе данных была обнаружена сильная ассоциативная связь между экспрессией перфорина и наличием миокардита (χ^2 Пирсона =27,8, точный критерий Фишера =27,3 при p=0,01). Экспрессия Th17 и IgM имели сомнительную диагностическую ценность (табл. 6).

Одновременно с ПЦР в реальном времени на ДНК-содержащие кардиотропные вирусы проводилось иммуногистохимическое исследование ЭМБ со специфическими антителами (рис. 3, табл. 7). РНК-содержащая энтеровирусная инфекция исключалась только иммуногистохимическим методом. Наиболее часто при миокардите наблюдалась экспрессия VP1 энтеровирусов: в 32% случаев только энтеровирусы и в 28% — в сочетании с парвовирусом 19. При этом антиген энтеровирусов экспрессировался не только в саркоплазме кардиомиоцитов, но и цитоплазме клеток сосудов, а антиген парвовируса В19 — в ядрах кардиомиоцитов и ядрах клеток сосудистой стенки. Реже наблюдалась экспрессия герпеса 6 типа (HHV6) в лимфоцитах, цитомегаловируса в клетках

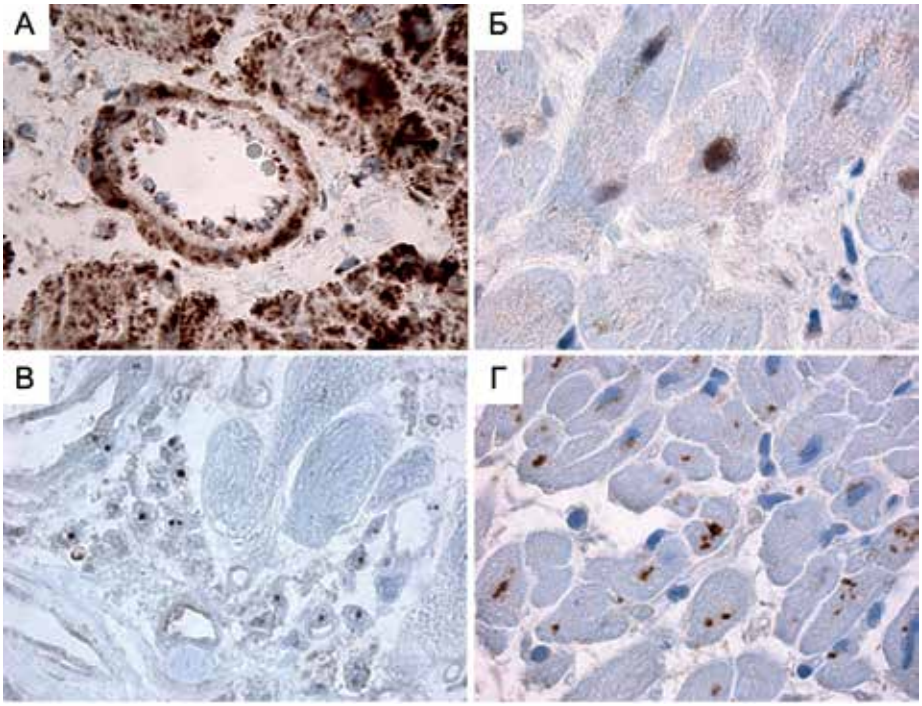

Рис. 3. Иммуногистохимическое исследование ЭМБ с активным миокардитом (коричневое окрашивание антигенов). **А**. Экспрессия VP1 энтеровирусов в саркоплазме кардиомиоцитов и в клетках стенки артерии. **Б**. Экспрессия антигена парвовируса B19 в ядрах кардиомиоцитов. **В**. Экспрессия антигена цитомегаловируса в клетках инфильтрата. **Г**. Экспрессия NS3 гепатита С в кардиомиоцитах; x400.

Таблица 7

Результаты иммуногистохимического исследования на выявление антигенов вирусов в ЭМБ при миокардите и ДКМП

Антигены вирусов	Количество случаев с миокардитом	Количество случаев с ДКМП без миокардита
VP1 энтеровирусов	50	7
VP1 энтеровирусов+парвовирус B19	43	5
Парвовирус B19	15	3
VP1 энтеровирусов+парвовирус B19+HHV6	16	0
VP1 энтеровирусов+HHV6	11	0
Парвовирус B19+HHV6	7	1
HHV6	2	1
LMP вируса Эпштейна-Барр+VP1 энтеровирусов	2	0
Парвовирус B19+HHV6+аденовирус	3	0
VP1 энтеровирусов+цитомегаловирус	2	1
VP1 энтеровирусов+вирус гепатита С	1	0
Вирус гепатита С	1	1
VP1 энтеровирусов+парвовирус B19+HHV6+LMP вируса Эпштейна-Барр	2	0
Итого:	155	19

Сокращение: ДКМП — дилатационная кардиомиопатия.

инфильтрата, вируса Эпштейна-Барр в лимфоцитах, еще реже — вируса гепатита С в цитоплазме кардиомиоцитов. Последний в одном случае был выявлен у пациентки с хроническим миокардитом, в другом — сочетался с энтеровирусами также у пациента с хроническим миокардитом, а в третьем — персистировал в кардиомиоцитах без воспалительной реакции. У всех 3 пациентов был выявлен гепатит С.

В 19 случаях при клиническом диагнозе ДКМП без морфологических признаков миокардита была выявлена персистенция вирусов, что составило 11% от общего числа ЭМБ, в которых производилось иммуногистохимическое исследование на вирусные антигены. Во всех случаях результаты по ПЦР в реальном времени в ЭМБ на парвовирус B19, вирус Эпштейна-Барр совпали с данными иммуногистохимического исследования.

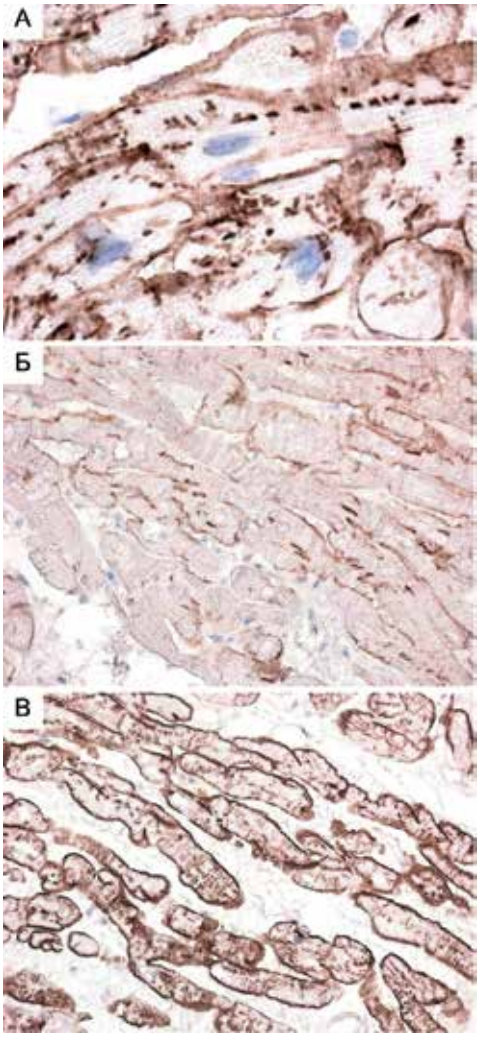

Рис. 4. Иммуногистохимическое исследование с дистрофином (коричневое окрашивание антигена). **А**. Активный лимфоцитарный энтеровирусный миокардит. Пунктирная экспрессия дистрофина; х400. **Б**. ДКМП при миодистрофии Беккера. Очаговое исчезновение дистрофина на сарколемме кардиомиоцитов; х200. **В**. ДКМП. Нормальная экспрессия дистрофина на сарколемме кардиомиоцитов; х200.

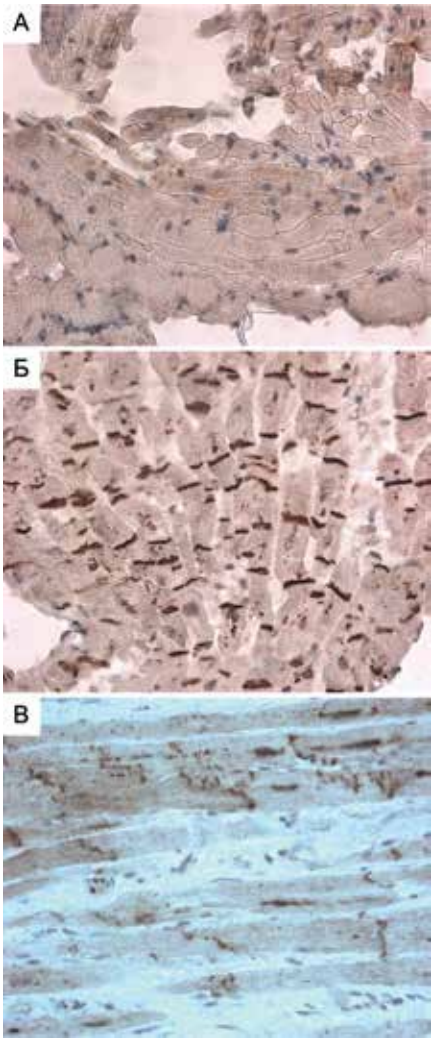

Рис. 5. Иммуногистохимическое исследование ЭМБ (коричневое окрашивание антигена). **А**. Очаговое исчезновение экспрессии плакоглобина при АДПЖ. **Б**. Нормальная экспрессия плакоглобина при АДПЖ. **В**. Очаговое исчезновение экспрессии коннексина-43 при ДКМП; х200.

В некоторых случаях (n=19), когда количество CD3+T-лимфоцитов на 1 мм^2 было <7, а экспрессия HLA-DR не <4 баллов, диагноз трактовался как аутоиммунная КМП. Хотя принималось во внимание, что объем ЭМБ ограничен, и в соседних участках воспалительная инфильтрация могла достигать референсных значений для диагностики миокардита.

В этих случаях мы проводили дополнительное иммуногистохимическое исследование с дистрофином. У пациентов с доказанным по стандартным критериям миокардитом, вызванным энтеровирусами, обнаруживалась пунктирная экспрессия дистрофина (рис. 4).

Очаговое выпадение экспрессии плакоглобина мы наблюдали в 60% случаев АДПЖ (рис. 5 А). В некоторых случаях ДКМП обнаруживалось очаговое отсутствие экспрессии винкулина и коннексина-43 (рис. 5 В), дистрофина (при миодистрофии Беккера). В одном случае при генетически-доказанной десминопатии гранулярная экспрессия десмина была обнаружена лишь в повторной ЭМБ (через 1 год) (рис. 6). У данного пациента 19 лет фенотип гипертрофической КМП (по результатам эхокардиографии) после присоединения вирусного лимфоцитарного миокардита изменился на фенотип ДКМП, а затем — АДПЖ (остаточная площадь кардиомиоцитов, замещенных фиброзной и жировой тканью в биоптате, была <40%).

Генетическое исследование позволило уточнить диагноз у 5 пациентов с болезнями накопления, у 10 — с транстиретиновым амилоидозом, у 7 — с первичной КМП.

Таким образом, анализ результатов многолетнего морфологического исследования ЭМБ подтвердил

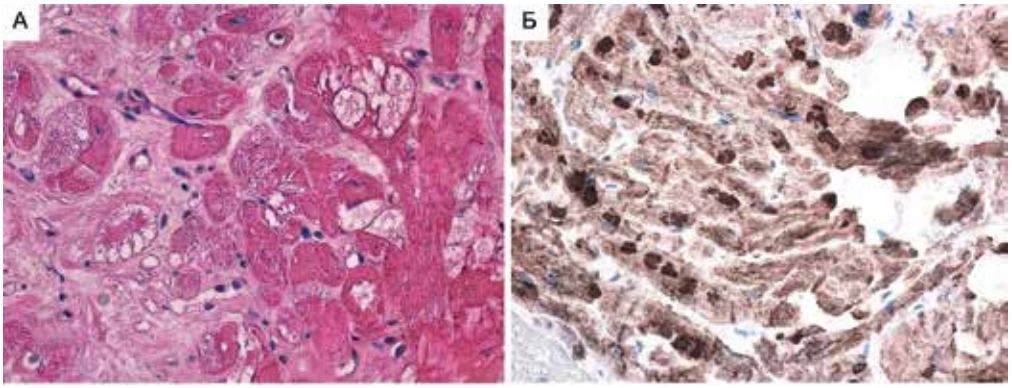

Рис. 6. ЭМБ пациента с десминопатией. **А**. Множественные вакуоли в кардиомиоцитах. Фиброз и лимфоцитарная инфильтрация; x200. **Б**. Гранулы десмина в мышечных волокнах; x100.

целесообразность выполнения этой процедуры не только при трансплантации сердца, но и в диагностических целях у взрослых и детей.

Обсуждение

В нашем исследовании диагностических ЭМБ самой частой патологией у детей и взрослых оказался миокардит, причем острый и хронический в соотношении 1:1, что полностью соответствует данным других авторов [6]. На наш взгляд, частая диагностика миокардита связана с основными показаниями к проведению данной процедуры в соответствии с существующими рекомендациями.

Среди вирусов, которые связаны с развитием воспалительной КМП, наиболее часто выявляются кардиотропные вирусы: адено- и энтеровирусы (Коксаки вирусы А и В, эховирусы); васкулотропные вирусы, включая парвовирус В19, которые нередко персистируют в течение всей жизни; лимфотропные вирусы, сохраняющиеся на протяжении всей жизни и принадлежащие к семейству *Herpesviridae* (такие как вирус герпеса человека 6 (HHV6), вирус Эпштейна-Барр и цитомегаловирус человека); вирусы, которые косвенно вызывают миокардит, активируя иммунную систему, включая вирус иммунодефицита человека (ВИЧ), вирус гепатита С, вирус гриппа А и вирус гриппа В; и вирусы из семейства *Coronaviridae*, включая коронавирус ближневосточного респираторного синдрома (MERS-CoV), коронавирус тяжелого острого респираторного синдрома (SARS-CoV) и SARS-CoV-2, которые обладают тропизмом к ангиотензинпревращающему ферменту 2 и потенциально могут опосредовать прямое повреждение миокарда [7]. Также предполагается, что эти коронавирусы косвенно вызывают миокардит, подобно вирусам гриппа А и В, через опосредованную цитокинами кардиотоксичность или вызывая аутоиммунный ответ против компонентов сердца. Точные патологические механизмы, лежащие в основе сердечного заболевания, связанного с SARS-CoV-2, до сих пор не известны и требуют тщательного исследования образцов ЭМБ и аутопсии инфицированных пациентов.

Рекомендации Европейского общества кардиологов подчеркивают важность выявления вирусного генома с помощью количественной ПЦР для определения этиологии воспалительной КМП. Напротив, Американская ассоциация сердца не рекомендует рутинный анализ вирусного генома для диагностики воспалительной КМП [8], но этот метод обсуждается как потенциальный вариант в случаях диагностической неопределенности [9]. Необходимы дальнейшие проспективные исследования для определения и подтверждения роли обнаружения вирусного генома в сердце в диагностике и лечении воспалительной КМП. Конкретные диагностические подходы для различных клинических сценариев помогут улучшить ранжирование пациентов с воспалительной КМП и способствовать дальнейшему совершенствованию классификации этой патологии, которая в настоящее время не является полностью однозначной.

Следуя рекомендациям Европейского общества кардиологов по вирусологическому анализу биопсийного материала сердца, мы использовали ПЦР в реальном времени. При этом в большинстве случаев параллельно изучали маркеры вирусной инфекции иммуногистохимическим методом, как рекомендуют некоторые авторы [10]. Следует отметить, что результаты ПЦР оказались сопоставимыми с данными иммуногистохимического исследования в отличие от ранее опубликованных работ [11]. Несмотря на обнаружение вирусных или бактериальных антител в сыворотке и обнаружение вирусного и/или бактериального белка в биоптатах некоторых пациентов, вирусный и/или бактериальный геном в биопсии этими исследователями обнаружен не был.

На наш взгляд, иммуногистохимический метод имеет следующие преимущества: 1) определяет точную локализацию антигена вируса, 2) позволяет по одному срезу диагностировать миокардит и его этио-

логию, тем самым уменьшая количество необходимых биоптатов. Кроме того, метод позволяет подсчитать площадь/процент пораженных вирусами тканевых и клеточных структур. Это особенно важно, т.к. мнения различных авторов о способности так называемых кардиотропных вирусов вызывать миокардит существенно расходятся. Это происходит частично из-за отсутствия данных об обнаружении вирусных антигенов в тканях. Уточнение локализации вирусных антигенов особенно важно для выявления связи с развитием патологического процесса и изучения механизмов персистенции вируса.

Наиболее часто в ЭМБ при миокардите мы выявляли антиген энтеровирусов: в 1/3 случаев в виде моновозбудителя, а в половине случаев — в сочетании с парвовирусом B19, вирусом герпеса 6 типа, вирусом Эпштейна-Барр, цитомегаловирусом и вирусом гепатита С.

В нашем исследовании в 11% случаев ДКМП (от общего числа диагностических ЭМБ) мы наблюдали персистенцию вирусов при отсутствии признаков миокардита. В биоптатах были представлены практически все кардиотропные вирусы, в т.ч. более чем в половине случаев энтеровирусы. Сопоставимые результаты были получены Li Y, et al. [12]. Авторы так же как и мы использовали для диагностики энтеровирусной инфекции выявление VP1-капсидного белка энтеровирусов. Интенсивное иммуногистохимическое окрашивание наблюдалось при остром миокардите, тогда как VP1 обнаруживался в единичных кардиомиоцитах при хроническом миокардите или ДКМП. Энтеровирусная РНК была обнаружена в 6 из 11 образцов при миокардите (54,5%) и в 3 из 8 образцов при ДКМП (37,5%) с помощью ПЦР с обратной транскрипцией, что коррелирует с обнаружением антигена. Ни вирусный антиген, ни РНК не были обнаружены ни в одном контроле. Li Y, et al. (2000) считают, что характер обнаружения VP1-капсидного белка может коррелировать со стадией и тяжестью заболевания. Эти данные предполагают, что синтез вирусного белка может быть вовлечен в стойкую энтеровирусную инфекцию в патогенезе ДКМП.

Еще одним диагностическим признаком миокардита, по нашему мнению, является “пунктирная” экспрессия или очаговое исчезновение экспрессии дистрофина на сарколемме кардиомиоцитов. В эксперименте на мышах было доказано, что энтеровирусная протеаза 2А при вирусном миокардите, вызванном вирусом Коксаки B2 и B3, непосредственно расщепляет дистрофин, в конечном итоге приводя к ДКМП [13].

В настоящее время причина, по которой некоторые пациенты выздоравливают без остаточного повреждения миокарда, в то время как у других развивается ДКМП, неясна. Открытым остается вопрос, какие вирусы являются активными индукторами, а какие — “сторонними наблюдателями”. В течение последнего десятилетия парвовирус B19 часто связывали с патогенезом миокардита и его трасформацией в ДКМП. При этом значение присутствия парвовируса и его нагрузки остается спорным, поскольку этот вирус обнаруживается и в сердце здоровых людей [14]. В связи с этим возникает законный вопрос, следует ли лечить пациентов с наличием парвовируса B19 в ЭМБ. Полученные данные свидетельствуют о том, что B19 этиологически актуален либо в присутствии других кардиотропных вирусов, либо когда нагрузка парвовирусом B19 высока и/или он активно реплицируется, что может поддерживать воспаление миокарда (слабой степени) [15]. В нашем центре при миокардитах мы проводим иммуногистохимическое исследование с антигеном парвовируса B19, указывая процент кардиомиоцитов с экспрессией этого вируса и наличие его в стенках сосудов. Наиболее часто (в 45% случаев) вирус наблюдается в сочетании с другими. Реже (в 10% случаев) — один.

Патогенез миокардита при поражении парвовирусом активно изучается [16]. Было выявлено, что в первой фазе парвовирус B19 проникает в эндотелиальные клетки интрамиокардиальных артериол и посткапиллярных венул через глобозид, нейтральный гликолипид. Белок NS1 действует как транскрипционный активатор, который регулирует различные вирусные и клеточные промоторы, приводя к повышенной экспрессии провоспалительных цитокинов, и может вызывать апоптоз эндотелиальных клеток. Капсидный протеин вируса приводит к активному высвобождению Ca^{2+} и его проникновению в эндотелиальную клетку с последующей дисфункцией. Вторая фаза в основном состоит из внутрисосудистого накопления, адгезии и проникновения воспалительных клеток. Эти воспалительные инфильтраты преимущественно состоят из макрофагов и Т-лимфоцитов. У пациентов с острым миокардитом преобладают цитотоксические Т-клетки, что свидетельствует о цитотоксической элиминации вируса. Кроме того, CD4+ Т-клеточные ответы описаны при остром парвовирусном миокардите. Инфильтрация миокарда воспалительными клетками коррелирует с повышением активности молекул адгезии, что свидетельствует о дисфункции эндотелия. Это устойчивое воспаление, вызванное постоянным повышенным уровнем цитокинов, наблюдаемое примерно у 60% B19-положительных пациентов с ДКМП, приводит к нарушению микроциркуляции миокарда и, в конечном итоге, к некрозу кардиомиоцитов.

В дополнение к общепринятым маркерам миокардита в ЭМБ в части случаев мы оценивали экспрессию перфорина, Th17, IgM. Нами было выявлено, что между экспрессией перфорина и наличием миокардита существует сильная ассоциативная

связь, в то время как Escher F, et al. [17] обнаружили, что перфорин-положительный статус пациентов с миокардитом связан с прогрессирующей сердечной дисфункцией и ухудшением выживаемости. Кроме того, авторы доказали, что наличие >2,9 перфорин + клеток/мм^2 является сильным предиктором снижения выживаемости, независимо от функции левого желудочка и других маркеров воспаления миокарда.

С этой же прогностической целью некоторые авторы используют цитокин Th17. Цитокины Th17 также вносят свой вклад в заболевание. Сигнатурный цитокин IL-17A не важен для сердечного воспаления, но он необходим для прогрессирования сердечной недостаточности. Отличительной чертой клеток TH17 является секреция цитокинов семейства IL-17, включая IL-17A, IL-17F и IL-22. Эти цитокины тестировали путем инъекции соответствующих специфических моноклональных антител группам мышей, иммунизированных миокардитогенным пептидом [18]. Неожиданно, лечение антителом к IL-17A приводило к незначительному снижению или не влияло на частоту и тяжесть миокардита совсем, а лечение антителом к IL-17F приводило только к умеренному снижению заболеваемости. Наше исследование показало, что в отличие от перфорина, Th17 не стоит использовать в качестве дополнительного маркера миокардита. Не было установлено и сильной ассоциативной связи миокардита с уровнем экспрессии Ig M, который, как известно, участвует во второй и третьей фазах патогенеза миокардита [19].

Фибрилляция предсердий — одно из наиболее частых нарушений сердечного ритма, которым страдают более 33,5 млн человек во всем мире. Возникновение и поддержание ФП могут иметь разные механизмы, но очевидно, что структурное и электрическое ремоделирование “увековечивает” ФП. Структурное ремоделирование включает фиброз предсердий — процесс, тесно связанный с воспалением. Воспалительная инфильтрация описывается в предсердиях пациентов с ФП [20], но ЭМБ предсердий таким больным не показана, особенно, учитывая, что толщина стенки предсердия составляет 0,2 см. Тем не менее было доказано, что гистологические признаки хронического воспаления при ФП присутствуют не только в предсердиях, но и в желудочках, и демонстрируют значительную корреляцию со степенью фиброза, которую нельзя иначе объяснить сопутствующими сердечно-сосудистыми заболеваниями [21]. Наше исследование ЭМБ из ПЖ 35 пациентов с разной патологией, включая ишемическую болезнь сердца, гипертоническую болезнь, врожденные пороки сердца и КМП, сопровождавшиеся хронической персистирующей ФП, подтвердило наличие хронического миокардита в 63% случаев, а постмиокардитического кардиосклероза — в 23%. У остальных пациентов фиброз ПЖ выявлялся только при МРТ. Таким образом, мы еще раз подтвердили, что ФП ассоциируется с хроническим воспалением, для диагностики которого может использоваться ЭМБ из ПЖ.

Заключение

Анализ 2803 диагностических ЭМБ, выполненных в “НМИЦ им. В.А. Алмазова”, подтвердил целесообразность их проведения у взрослых и детей не только при трансплантации сердца, но и с целью выявления патологии сердца, наиболее частой из которых является миокардит. Было доказано, что иммуногистохимическое исследование с антителами к вирусным антигенам является адекватным и достаточным методом для определения вирусной этиологии. В качестве дополнительных морфологических маркеров миокардита можно рекомендовать использовать перфорин и дистрофин. Наш опыт показал, что ЭМБ должна оцениваться в крупных кардиологических центрах, где есть возможность проведения не только полноценного морфологического, но и молекулярно-биологического и генетического исследований.

Отношения и деятельность: все авторы заявляют об отсутствии потенциального конфликта интересов, требующего раскрытия в данной статье.

Литература/References

1. Puelles VG, Lütgehetmann M, Lindenmeyer MT, et al. Multiorgan and Renal Tropism of SARS-CoV-2. N Engl J Med. 2020;383(6):590-2. doi:10.1056/NEJMc2011400.
2. Seferović PM, Tsutsui H, Mcnamara DM, et al. Heart Failure Association, Heart Failure Society of America, and Japanese Heart Failure Society Position Statement on Endomyocardial Biopsy. J Card Fail. 2021;27(7):727-43. doi:10.1016/j.cardfail.2021.04.010.
3. Leone O, Veinot JP, Angelini A, et al. 2011 Consensus statement on endomyocardial biopsy from the Association for European Cardiovascular Pathology and the Society for Cardiovascular Pathology. Cardiovasc Pathol. 2012;21:245-74. doi:10.1016/j.carpath.2011.10.001.
4. Cooper LT, Baughman KL, Feldman AM, et al. American Heart Association; American College of Cardiology; European Society of Cardiology; Heart Failure Society of America; Heart Failure Association of the European Society of Cardiology. The role of endomyocardial biopsy in the management of cardiovascular disease: a scientific statement from the American Heart Association, the American College of Cardiology, and the European Society of Cardiology. Endorsed by the Heart Failure Society of America and the Heart Failure Association of the European Society of Cardiology. J Am Coll Cardiol. 2007;50(19):1914-31. doi:10.1016/j.jacc.2007.09.008.
5. Caforio AL, Pankuweit S, Arbustini E, et al. European Society of Cardiology Working Group on Myocardial and Pericardial Diseases. Current state of knowledge on aetiology, diagnosis, management, and therapy of myocarditis: a position statement of the European Society of Cardiology Working Group on Myocardial and Pericardial Diseases. Eur Heart J. 2013;34(33):2636-48, 2648a-2648d. doi:10.1093/eurheartj/eht210.
6. Aghdassi A, Gupta A. Endomyocardial Biopsy: Examining Indications and Trends in Use — More Native Heart Biopsies to Come? Cardiology. 2019;142(2):102-4. doi:10.1159/000494612.
7. Tschöpe C, Ammirati E, Bozkurt B, et al. Myocarditis and inflammatory cardiomyopathy: current evidence and future directions. Nat Rev Cardiol. 2021;18(3):169-93. doi:10.1038/s41569-020-00435-x.
8. Bozkurt B, Colvin M, Cook J, et al. American Heart Association Committee on Heart Failure and Transplantation of the Council on Clinical Cardiology; Council on Cardiovascular Disease in the Young; Council on Cardiovascular and Stroke Nursing; Council

on Epidemiology and Prevention; and Council on Quality of Care and Outcomes Research. Current Diagnostic and Treatment Strategies for Specific Dilated Cardiomyopathies: A Scientific Statement From the American Heart Association. Circulation. 2016;6;134(23):e579-e646. doi:10.1161/CIR.0000000000000455.

9. Ammirati E, Cipriani M, Moro C, et al. Clinical Presentation and Outcome in a Contemporary Cohort of Patients With Acute Myocarditis: Multicenter Lombardy Registry. Circulation. 2018;138(11):1088-99. doi:10.1161/CIRCULATIONAHA.118.035319.
10. Andréoletti L, Lévêque N, Boulagnon C, et al. Viral causes of human myocarditis. Archives of Cardiovascular Diseases. 2009;102(6-7):559-68. doi:10.1016/j.acvd.2009.04.010.
11. Davydova J, Pankuweit S, Crombach M, et al. Detection of viral and bacterial protein in endomyocardial biopsies of patients with inflammatory heart muscle disease? Herz. 2000;25(3):233-9. doi:10.1007/s000590050012.
12. Li Y, Bourlet T, Andreoletti L, et al. Enteroviral capsid protein VP1 is present in myocardial tissues from some patients with myocarditis or dilated cardiomyopathy. Circulation. 2000;101(3):231-4. doi:10.1161/01.cir.101.3.231.
13. Badorff C, Knowlton KU. Dystrophin disruption in enterovirus-induced myocarditis and dilated cardiomyopathy: from bench to bedside. Med Microbiol Immunol. 2004;193(2-3):121-6. doi:10.1007/s00430-003-0189-7.
14. Nielsen TS, Hansen J, Nielsen LP, et al. The presence of enterovirus, adenovirus, and parvovirus B19 in myocardial tissue samples from autopsies: an evaluation of their frequencies in deceased individuals with myocarditis and in non-inflamed control hearts. Forensic Sci Med Pathol. 2014;10(3):344-50. doi:10.1007/s12024-014-9570-7.
15. Verdonschot J, Hazebroek M, Merken J, et al. Relevance of cardiac parvovirus B19 in myocarditis and dilated cardiomyopathy: review of the literature. Eur J Heart Fail. 2016;18(12):1430-41. doi:10.1002/ejhf.665.
16. Lupescu A, Bock CT, Lang PA, et al. Phospholipase A2 activity-dependent stimulation of Ca^{2+} entry by human parvovirus B19 capsid protein VP1. J Virol. 2006;80(22):11370-80. doi:10.1128/JVI.01041-06.
17. Escher F, Kühl U, Lassner D, et al. Presence of perforin in endomyocardial biopsies of patients with inflammatory cardiomyopathy predicts poor outcome. Eur J Heart Fail. 2014;16(10):1066-72. doi:10.1002/ejhf.148.
18. Baldeviano GC, Barin JG, Talor MV, et al. Interleukin-17A is dispensable for myocarditis but essential for the progression to dilated cardiomyopathy. Circ Res. 2010;28;106(10):1646-55. doi:10.1161/CIRCRESAHA.109.213157.
19. Elamm C, Fairweather D, Cooper LT. Republished: pathogenesis and diagnosis of myocarditis. Postgrad Med J. 2012;88(1043):539-44. doi:10.1136/postgradmedj-2012-301686rep.
20. Platonov PG, Mitrofanova LB, Orshanskaya V, Ho SY. Structural abnormalities in atrial walls are associated with presence and persistency of atrial fibrillation but not with age. J Am Coll Cardiol. 2011;58(21):2225-32. doi:10.1016/j.jacc.2011.05.061.
21. Mitrofanova LB, Orshanskaya V, Ho SY, Platonov PG. Histological evidence of inflammatory reaction associated with fibrosis in the atrial and ventricular walls in a case-control study of patients with history of atrial fibrillation. Europace. 2016;18(suppl 4):iv156-iv162. doi:10.1093/europace/euw361.