Российский кардиологический журнал 2021;26(7):4485
doi:10.15829/1560-4071-2021-4485
https://russjcardiol.elpub.ru

ОРИГИНАЛЬНЫЕ СТАТЬИ
ISSN 1560-4071 (print)
ISSN 2618-7620 (online)

“Постковидный” синдром: морфо-функциональные изменения и нарушения ритма сердца

Чистякова М. В., Зайцев Д. Н., Говорин А. В., Медведева Н. А., Курохтина А. А.

Цель. Изучить морфо-функциональные изменения миокарда, частоту и характер нарушений ритма сердца у пациентов через 3 мес. после перенесенной коронавирусной инфекции.

Материал и методы. 77 больным, средний возраст 35,9 лет, пролеченным по поводу коронавирусной инфекции, через 3 мес. провели эхокардиографию, Холтеровское мониторирование электрокардиограммы. Пациентов разделили на группы: 1 — с поражением верхних дыхательных путей, 31 пациент; 2 — с двусторонней пневмонией, 27 больных (КТ 1, 2); 3 — 19 пациентов с тяжелым течением (КТ 3, 4). Статистическая обработка проводилась с использованием Statistica 10,0.

Результаты. По данным эхокардиографии пиковая поздняя диастолическая скорость на трикуспидальном клапане и время изоволюметрического сокращения во всех группах увеличивались P<0,001. Отношение Em/Am на трикуспидальном и митральном клапанах снижалось в зависимости от тяжести заболевания. В 3 группе увеличивался размер правого желудочка, предсердия, P<0,001. Систолическое давление в легочной артерии, объем левого предсердия у пациентов 2 и 3 групп было выше по сравнению с контрольной, P<0,001. У пациентов 1 группы снижается скорость регионарной деформации в базальных сегментах, у больных 2 группы в базальных и средних, в 3 снижалась не только регионарная, но и глобальная деформация левого желудочка (ЛЖ), P<0,001. Во всех группах установлены нарушения ритма сердца, выявлена жидкость в перикарде. Установлена взаимосвязь между параметром активности коронавируса и структурно-функциональными показателями миокарда, P<0,001.

Заключение. Поражение сердечно-сосудистой системы через 3 мес. после перенесенной коронавирусной инфекции выявлено у 71% пациентов легкой степени, 93% средней и 95% тяжелой степени, которые характеризовались: снижением скоростей регионарной деформации миокарда в базальных сегментах ЛЖ, наличием признаков перенесенного перикардита, а также различными нарушениями ритма сердца. У больных средней степени тяжести данные изменения были более выражены и сопровождались дополнительно снижением сегментарной скорости в медиальных сегментах ЛЖ, отмечалось нарушение диастолы правого желудочка и повышалось давление в легочной артерии. У пациентов тяжелой степени, кроме вышеперечисленных изменений, формировалась дилатация правых отделов сердца, нижней полой вены, нарушалась диастолическая функция ЛЖ и снижалась его глобальная систолическая функция.

Ключевые слова: сердце, COVID-19, аритмия.

Отношения и деятельность: нет.

Читинская государственная медицинская академия, Чита, Россия.

Чистякова М. В.* — д.м.н., доцент, профессор кафедры функциональной и ультразвуковой диагностики, ORCID: 0000-0001-6280-0757, Зайцев Д. Н. — д.м.н., доцент, профессор кафедры факультетской терапии, ORCID: 0000-0002-2741-3783, Говорин А. В. — д.м.н., профессор, Заслуженный врач РФ, зав. кафедрой факультетской терапии, ORCID: 0000-0003-1340-9190, Медведева Н. А. — врач ординатор кафедры функциональной и ультразвуковой диагностики. ORCID: 0000-0002-3602-4034, Курохтина А. А. — врач ординатор кафедры факультетской терапии, ORCID: 0000-0002-7086-773X.

*Автор, ответственный за переписку (Corresponding author): marina_vladi@internet.ru

ВРС — вариабельность ритма сердца, КТ — компьютерная томография, ЛЖ — левый желудочек, ПЦР — полимеразная цепная реакция, ПЖ — правый желудочек, РНК — рибонуклеиновая кислота, ХМ — холтеровское мониторирование, ЭКГ — электрокардиограмма, ЭхоКГ — эхокардиография, Am — максимальная скорость второго негативного пика (тканевой допплер), COVID-19 — новая коронавирусная инфекция, Em — максимальная скорость первого негативного пика (тканевой допплер), IVR — время изоволюметрического расслабления миокарда, IVS — время изоволюметрического сокращения миокарда, Sm — максимальная скорость систолического сокращения миокарда (тканевой допплер).

Рукопись получена 25.04.2021
Рецензия получена 08.06.2021
Принята к публикации 03.07.2021

CC BY 4.0

Для цитирования: Чистякова М. В., Зайцев Д. Н., Говорин А. В., Медведева Н. А., Курохтина А. А. “Постковидный” синдром: морфо-функциональные изменения и нарушения ритма сердца. *Российский кардиологический журнал*. 2021;26(7):4485. doi:10.15829/1560-4071-2021-4485

Post-COVID-19 syndrome: morpho-functional abnormalities of the heart and arrhythmias

Chistyakova M. V., Zaitsev D. N., Govorin A. V., Medvedeva N. A., Kurokhtina A. A.

Aim. To study the myocardial morpho-functional abnormalities, the incidence and nature of cardiac arrhythmias in patients 3 months after the coronavirus disease 2019 (COVID-19).

Material and methods. The study included 77 patients (mean age, 35,9 years) treated for coronavirus infection, which underwent echocardiography and 24-hour Holter monitoring 3 months after COVID-19. The patients were divided into 3 groups: group 1 — 31 patients with upper respiratory tract involvement; group 2 — 27 patients with bilateral pneumonia (CT grade 1, 2), 3 — 19 patients with severe pneumonia (CT grade 3, 4). Statistical processing was carried out using Statistica 10.0.

Results. According to echocardiography, the peak tricuspid late diastolic velocity and isovolumetric contraction time in all groups increased (P<0,001). The tricuspid and mitral Em/Am ratio decreased depending on the disease severity. In group 3, the right ventricular and atrial size increased (P<0,001). The pulmonary artery systolic pressure, left atrial volume in patients of the 2nd and 3rd groups was higher than in the control one (P<0,001). In group 1 and 2 patients, the regional strain in basal and basal/middle segments decreased, respectively, while, in group 3, not only regional but also global left ventricular (LV) strain decreased (P<0,001). In all groups, cardiac arrhythmias and pericardial effusion were found. The relationship was established between coronavirus activity and the structural and functional myocardial parameters (P<0,001).

Conclusion. Cardiovascular injury 3 months after COVID-19 was found in 71%, 93%, and 95% of patients with mild, moderate and severe course. In mild course patients, a decrease in regional myocardial strain in LV basal segments, signs of past pericarditis, and various cardiac arrhythmias were noted. In patients of moderate severity, these changes were more pronounced and were accompanied by an additional decrease in regional strain in LV middle segments, impaired right ventricular diastole and increased pulmonary artery pressure. In severe patients, in addition to the above changes, dilatation of the right heart and inferior vena cava was recorded, as well as LV diastolic and global systolic function decreased.

Keywords: heart, COVID-19, arrhythmia.

Relationships and Activities: none.

Chita State Medical Academy, Chita, Russia.

Chistyakova M. V.* ORCID: 0000-0001-6280-0757, Zaitsev D. N. ORCID: 0000-0002-2741-3783, Govorin A. V. ORCID: 0000-0003-1340-9190, Medvedeva N. A. ORCID: 0000-0002-3602-4034, Kurokhtina A. A. ORCID: 0000-0002-7086-773X.

*Corresponding author: marina_vladi@internet.ru

Received: 25.04.2021 **Revision Received:** 08.06.2021 **Accepted:** 03.07.2021

For citation: Chistyakova M. V., Zaitsev D. N., Govorin A. V., Medvedeva N. A., Kurokhtina A. A. Post-COVID-19 syndrome: morpho-functional abnormalities of the heart and arrhythmias. *Russian Journal of Cardiology*. 2021;26(7):4485. (In Russ.) doi:10.15829/1560-4071-2021-4485

Опасное инфекционное заболевание новая коронавирусная инфекция — COronaVIrus Disease (COVID-19) — продолжает вызывать высокую заболеваемость и смертность. Известно, что COVID-19 в основном протекает в легкой и средне-тяжелой степени, однако большинство людей, перенесших заболевание, отмечают медленный темп восстановления. Спустя год после начала пандемии установлено, что вирус опасен отдаленными последствиями для организма с формированием “пост-ковид” синдрома. Так, многочисленные исследования подтверждают длительное повреждение некоторых органов и систем организма, включая легкие, мозг, почки, а также сердечно-сосудистую систему с развитием тяжелых поражений сердца [1-13]. Имеются сведения, что существует прямое влияние вируса на кардиомиоциты с их разрушением, а также поражением эндотелия сосудов с нарушениями микроциркуляции и формированием множественных тромбозов [1-2]. У ряда пациентов в результате выраженного иммунного ответа возникает “цитокиновый шторм” с развитием молниеносного миокардита, сердечной недостаточности и кардиогенного шока [2, 4, 11]. Повреждение миокарда может быть и в результате агрессивного лечения, применяемого для борьбы с COVID-19 [7].

При изучении сердечно-сосудистой системы профессиональных спортсменов США частота выявления миокардита после перенесенного COVID-19 (в легкой форме или бессимптомно) составила от 15% до 30% [13]. При вскрытии 39 пациентов, переболевших COVID-19, следы вируса SARS-CoV-2 были обнаружены в сердце более чем у 60%, при этом у 16 человек наблюдались клинически значимые уровни вирусной нагрузки в тканях на момент смерти [14]. Кроме того, выявлено поражение сердечно-сосудистой системы у пациентов в среднем через 71 день после постановки диагноза COVID-19 [15]. По данным магнитно-резонансной томографии у 78% обследуемых по сравнению с контролем было установлено увеличение объема, массы миокарда и снижение фракции выброса левого желудочка (ЛЖ); при проведении биопсии миокарда у 60% больных было выявлено активное лимфоцитарное воспаление [15].

В связи с этим целью нашего исследования явилось изучение морфо-функциональных изменений миокарда, частоты и характера нарушений ритма сердца у пациентов через 3 мес. после перенесенной COVID-19.

Материал и методы

Семидесяти семи больным, пролеченным по поводу COVID-19, примерно через 3 мес. (медиана составила 98 дней) после постановки диагноза провели исследование сердца: эхокардиографию (ЭхоКГ) на аппарате Vivid E95, Холтеровское мониторирование (ХМ) электрокардиограммы (ЭКГ). Вирусный генез поражения был лабораторно подтвержден (носоглоточный тест ПЦР РНК коронавируса SARS-CoV-2 положительный). Все переболевшие COVID-19 до болезни были практически здоровы, хронические заболевания, патологию сердечно-сосудистой системы отрицали. Пациентов разделили на 3 группы: 1 — без осложнений (с поражением верхних дыхательных путей), 31 пациент, лечились амбулаторно (по данным компьютерной томографии (КТ) поражения легких выявлено не было); 2 — 27 больных, с осложнением двусторонней, полисегментарной, вирусно-бактериальной пневмонией, КТ 1 (до 25% — 16 человек) и КТ 2 (25-50% — 11 пациентов); 3 группа — 19 больных с тяжелым течением, КТ 3-4 (11 человек), КТ 4 (8 пациентов), больные 2 и 3 групп пролечены в моногоспитале. Средний возраст больных 1 группы составил 35,5 [23;46] года, 2 — 36 [27;43,5] лет, 3 — 36,9 [35,2;48] лет. У всех пациентов 2 группы по данным КТ было двустороннее поражение легких, наблюдались умеренные фиброзные и интерстициальные изменения, плевропульмональные спайки, а также периферические уплотнения легочной ткани по типу “матового стекла” неправильной формы. У больных 3 группы на фоне умеренных фиброзных и интерстициальных изменений наблюдаются плотные за счет утолщения междолькового интерстиция и признаков консолидации участки инфильтрации паренхимы. У пациентов в обеих группах в средостении отмечались единичные умеренно увеличенные лимфоузлы. Пациенты 1 группы принимали противовирусные препараты, витамин С, диазолин.

Больные 2 и 3 групп получали антибиотики группы макролидов, цефалоспорины III поколения, антикоагулянты, отхаркивающие и противовирусные препараты. Больным 3 группы также были назначены дезинтоксикационные средства. Кроме того, 17 (58%) пациентам 2 группы и всем больным 3 группы был назначен гидроксихлорохин по схеме. Необходимо отметить, что согласно действующим методическим рекомендациям Министерства Здравоохранения России по профилактике, диагностике и лечению COVID-19 (версия 11, пересмотр от 07.05.2021), препарат гидроксихлорохин исключен из перечня рекомендуемой терапии на всех стадиях заболевания. Временные рамки проведения данного наблюдательного исследования соответствовали периоду, когда действовали более ранние версии Рекомендаций, включающие разрешение на использование производных хлорохина в составе комбинированной терапии COVID-19.

Контрольную группу составили 22 здоровых добровольца соответствующего возраста, которые не переносили COVID-19, тест на антитела IgM и IgJ к COVID-19 отрицательный.

Выполняли допплер-ЭхоКГ по стандартной методике на аппарате “VIVID E95”. Тканевую миокардиальную допплер-ЭхоКГ проводили из апикального доступа на уровне двух, четырех камер, допплеровский спектр регистрировали от фиброзных колец митрального, трикуспидального клапанов и сегментов желудочков, рассчитывали следующие индексы: Sm (см/с) — максимальную скорость систолического сокращения миокарда, максимальную скорость первого негативного пика Em (см/с), максимальную скорость второго негативного пика Am (см/с), отношение Em/Am, время изоволюметрического сокращения миокарда IVS (мс), время изоволюметрической релаксации IVR (мс).

Регионарную продольную деформацию и скорость деформации миокарда ЛЖ исследовали методом не-допплеровского режима двухмерной серошкальной деформации. Исследование проводили из верхушечного доступа в позиции по длинной оси, регистрировали миокард ЛЖ с оптимальной визуализацией всех сегментов, с частотой кадров от 50 до 80 в сек, при стабильной регистрации ЭКГ. Четко трассировали эндокард, эпикардиальная поверхность трассировалась автоматически. Программа рассчитывала от кадра к кадру смещение картины пятен в пределах зоны интереса на протяжении всего сердечного цикла. После оптимизации зоны интереса программным обеспечением генерировались кривые стрейна для каждого сегмента.

Таблица 1

Данные допплер-ЭхоКГ, ХМ ЭКГ у пациентов, перенесших COVID-19

Показатели	Контроль, n=22	1 группа, n=31	2 группа, n=27	3 группа, n=19
ТК А, см/с	0,29 [0,27;0,31]	0,33 [0,32;0,41]*	0,41 [0,38;0,48]*,†	0,49 [0,3;0,6]*,†,§
ФКТК Am, см/с	0,13 [0,11;0,14]	0,15 [0,11;0,18]*	0,16 [0,12;0,18]*,†	0,41 [0,38;0,88]*,†,§
ФКТК Em/Am	1,21 [1,09;1,31]	0,91 [0,90;1,36]*	0,8 [0,65;1,06]*,†	0,73 [0,38;0,92]*,†,§
IVS, мс (ПЖ)	67,3 [62,5;72,4]	81,5 [73;82]	82 [72,7;98,5]	92 [71;99,1]*
Диаметр НПВ, мм	17,3 [15,2;20,1]	20,5 [12,4;21,3]	21,9 [15,3;22,4]	26,3 [24,8;27,4]*
ПЖ, мм	27 [22,1;32,3]	29,4 [22,9;33,1]	32,8 [25,3;35,8]	34,2 [28,1;35,1]*,†,§
Инд. объем ПП, мл/м^2	21,3 [18,4;22,8]	21,8 [20,7;24,5]	22,5 [18,9;23,3]	25 [24,1;25,4]*,†,§
Давление в ЛА, мм рт.ст.	27,3 [22,1;32,3]	29,4 [22,9;33,1]	35,8 [25,9;36,8]*	39,7 [28,1;45,2]*,§
ФКМК Em/Am	1,3 [1,2;1,77]	1,36 [1,04;1,7]	1,1 [0,8;1,36]*	0,9 [0,3;1,42]*,†,§
ФКМК Em, см/с	13,3 [9,1;15,4]	12 [10,1;15,18]*	10 [8,12;13,18]*	9,3 [6,42;12,1]*,†,§
Индексированный объем ЛП, мл/м^2	20,3 [18,5;23,4]	22,5 [20,75;23,5]	22,8 [20,4;24,1]*	24,2 [24,8;26,4]*,§
E/Em	6,13 [5,11;7,14]	6,15 [5,11;7,18]	7,16 [7,12;9,18]*	8,1 [8,42;12,88]*,§
SDNN	136 [122;177]	121 [107;173]*	104 [97;197]*	117 [96;210]*
Lf/Hf	2,57 [2,49;3,6]	3,39 [2,5;4,9]*	5,5 [2,9;6,8]*	4,9 [2,5;6,1]*

Примечание: * — достоверность различий по сравнению с контрольной группой (P<0,001), † — достоверность различий по сравнению с 1 группой (P<0,001), § — достоверность различий по сравнению со 2 группой (P<0,001).

Сокращения: ТК А, см/с — поздняя диастолическая скорость транстрикуспидального потока; ФК ТК Am, см/с — поздняя диастолическая скорость на латеральном фиброзном кольце трикуспидального клапана; ФКТК Em/Am — отношение диастолических скоростей на латеральном фиброзном кольце трикуспидального клапана; IVS, мс (ПЖ) — время изоволюметрического сокращения на фиброзном кольце трикуспидального клапана; диаметр НПВ, мм — диаметр нижней полой вены; ПЖ, мм — диастолический размер правого желудочка; Инд. объем ПП мл/м^2 — индексированный объем правого предсердия; давление в ЛА, мм рт.ст. — систолическое давление в легочной артерии, мм рт.ст.; ФКМК Em/Am — отношение диастолических скоростей на медиальном фиброзном кольце митрального клапана; ФКМК Em, см/с — диастолическая скорость на медиальном фиброзном кольце митрального клапана; индексированный объем ЛП, мл/м^2 — индексированный объем левого предсердия; E/Em — давление наполнения левого желудочка; SDNN — общий показатель вариабельности ритма сердца, отражающий все долговременные компоненты и циркадные ритмы, ответственные за вариабельность в течение периода записи; Lf/Hf — отношение мощности спектра вариабельности ритма сердца в диапазоне низких частот (0,04-0,15 Гц) к мощности спектра вариабельности ритма сердца в диапазоне высоких частот (0,15-0,40 Гц).

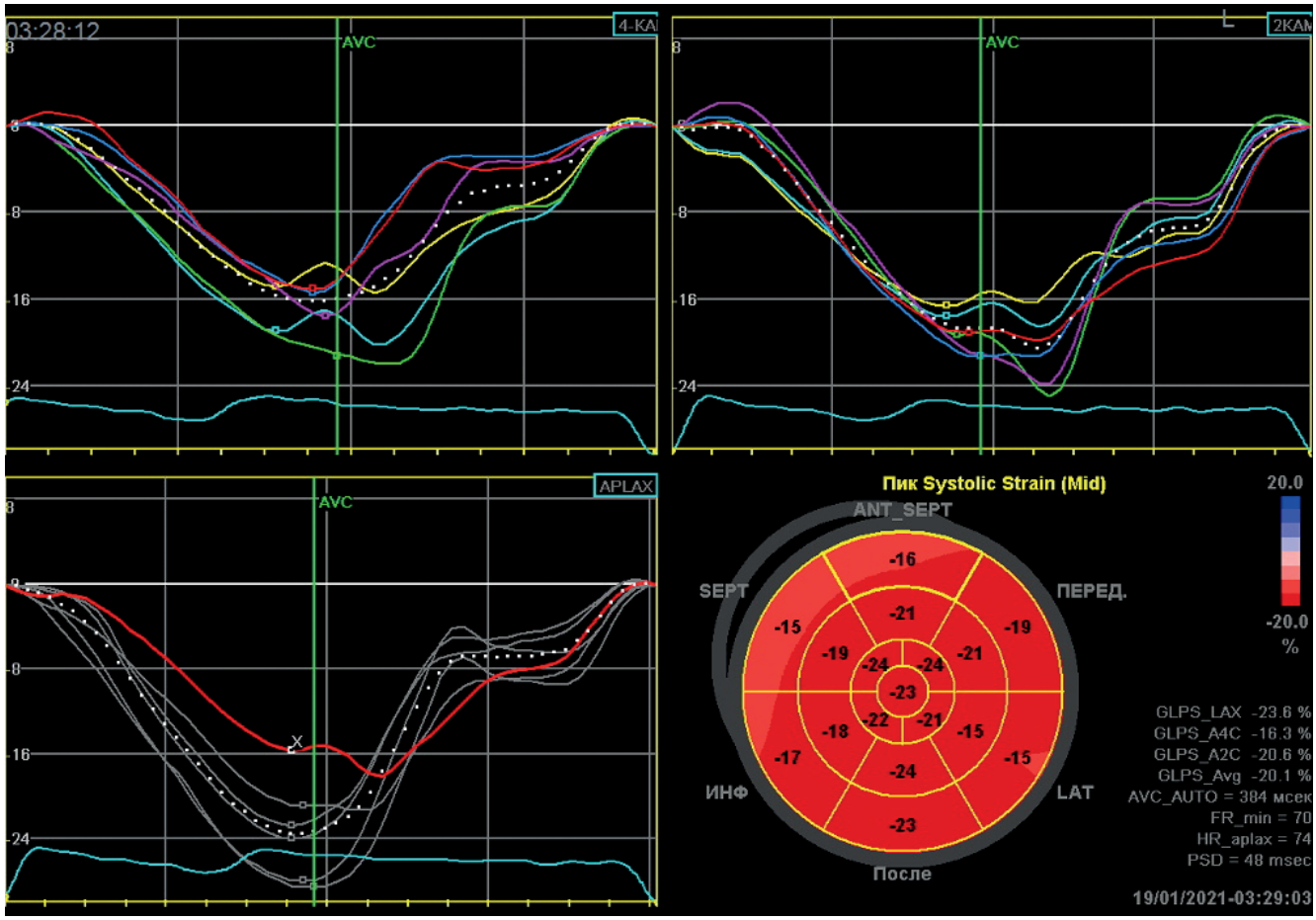

Рис. 1. Регионарная диастолическая деформация в режиме “Bull’sEye” (“бычий глаз”) у пациента 1 группы, перенесшего COVID-19. Отчетливо видно снижение регионарной систолической функции в базальном перегородочном, базальном переднеперегородочном и переднем сегментах ЛЖ.

ХМ ЭКГ проводили при помощи комплекса “Astrocard”. Анализ показателей вариабельности ритма сердца (ВРС) проводился в соответствии с рекомендациями Европейского общества кардиологов и Северо-Американского общества по электростимуляции и электрофизиологии. ВРС изучали на основе статистического анализа, полученного при ХМ 24-часовой записи ЭКГ, с расчетом следующих показателей: 1) временных: средней частоты сокращений сердца в 1 мин, стандартного отклонения от средней продолжительности синусовых интервалов RR (SDNN), среднего стандартного отклонения RR всех 5-минутных фрагментов записи (SDANN), средней стандартных отклонений от средних значений длительности интервалов RR всех 5-минутных участков записи ЭКГ (индекс SDNN), среднеквадратического отклонения средней суммы квадратов различий между продолжительностью соседних интервалов RR (RMSSD), процента последовательных интервалов RR, различающихся более чем на 50 мс (pNN50); 2) спектральных, полученных с помощью быстрого преобразования Фурье: мощности спектра ВРС в диапазоне высоких частот (0,15-0,40 Гц) — HF, мощности спектра ВРС в диапазоне низких частот (0,04-0,15 Гц) — LF, отношения LF/HF. Исследование было выполнено в соответствии со стандартами надлежащей клинической практики (Good Clinical Practice) и принципами Хельсинской Декларации. Протокол исследования был одобрен этическими комитетами всех участвующих клинических центров. До включения в исследование у всех участников было получено письменное информированное согласие. Потенциальные ограничения исследования отсутствуют.

Статистическая обработка данных проводилась с использованием пакета статистических программ Statistica 10,0. Распределение практически всех вариационных рядов не подчинялось критериям нормальности, поэтому в анализе применялись методы непараметрической статистики. Различия между группами оценивали с помощью непараметрического критерия Манна-Уитни. Корреляционный анализ выполнен с помощью коэффициента ранговой корреляции Спирмена.

Результаты

При обследовании через 98 [92;103] дней после постановки диагноза COVID-19 практически у всех

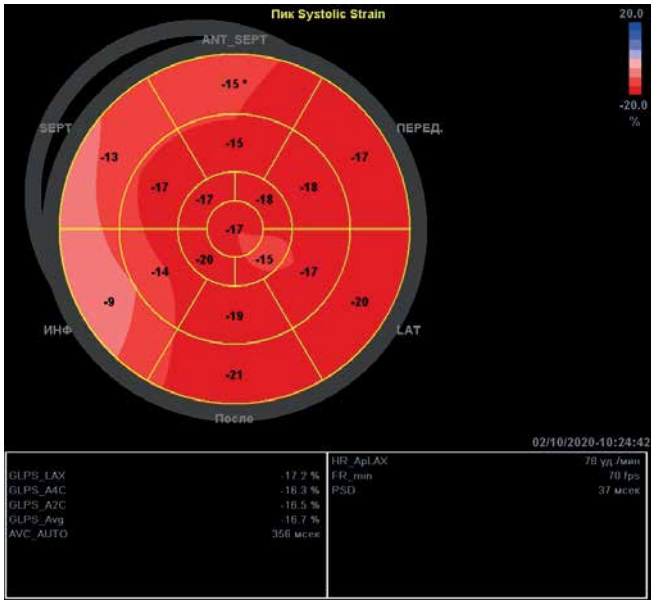

Рис. 2. Регионарная диастолическая деформация в режиме “Bull’sEye” (“бычий глаз”) у пациента 3 группы, перенесшего COVID-19. Отчетливо видно снижение регионарной систолической функции в базальном и среднем перегородочных, базальном переднеперегородочном и базальном переднем сегментах ЛЖ.

больных с легким течением 26 (83,8%), умеренной тяжестью 24 (89%) и тяжелым течением 18 (94,7%) были жалобы на астенический синдром, усталость, снижение работоспособности, нарушение сна. Боли в области сердца отмечали 4 (13%) пациента 1 группы, 9 (33,3%) больных 2 группы и 11 (57%) 3 группы, одышка смешанного характера была установлена у 7 (22,5%), 14 (51,8%) и 12 (63%) пациентов, соответственно. Сердцебиение, перебои в работе сердца беспокоили 3 (9,6%) больных, перенесших заболевания в легкой степени, 10 (37%) пациентов со средней степенью и 15 (78%) больных с тяжелым течением. Артериальная гипертензия выявлена у 4 (12,9%) больных 1 группы, 4 (14,8%) пациентов 2 группы и 9 (47%) 3 группы.

По данным ЭхоКГ пиковая поздняя диастолическая скорость (А) на трикуспидальном клапане, а также поздняя диастолическая скорость на фиброзном кольце трикуспидального клапана (Am) во всех группах увеличивались, а отношение Em/Am, напротив, снижалось в зависимости от тяжести заболевания (табл. 1) (P<0,001). Время изоволюметрического сокращения правого желудочка (ПЖ) и диаметр нижней полой вены были выше у пациентов в 3 группе в отличие от параметров контрольной группы. Отмечалось увеличение размеров ПЖ и предсердия у больных с тяжелой стадией заболевания в сравнении с показателями изученных групп. Систолическое давление в легочной артерии у пациентов 2 и 3 групп было выше по сравнению с контрольной группой, наибольшее значение было у пациентов с тяжелой стадией заболевания и составило 39,7 [28,1;45,2] мм рт.ст. Установленные изменения позволяют предположить нарушение диастолической функции ПЖ у больных, перенесших COVID-19, причем данные нарушения усиливались при увеличении тяжести заболевания. У больных с тяжелым течением также выявлено увеличение правых отделов сердца, нижней полой вены и повышение давления в легочной артерии.

При изучении диастолической функции ЛЖ методом тканевого допплеровского исследования у пациентов 2 и 3 групп было выявлено снижение отношения Em/Am и пиковой диастолической скорости на фиброзном кольце митрального клапана Em в сравнении с контрольной группой, причем более выраженные изменения установлены у пациентов с тяжелым течением заболевания. Кроме того, у больных с умеренной и тяжелой стадией увеличивался объем левого предсердия, а также конечное диастолическое давление в ЛЖ (E/Em), данные нарушения были наибольшими у больных с тяжелым течением заболевания (табл. 1) (P<0,001). Таким образом, у больных с умеренным и тяжелым течением заболевания формируется нарушение диастолической функции ЛЖ, более выраженные изменения регистрируются у пациентов, перенесших COVID-19 тяжелой степени выраженности.

У 4 (19,9%) пациентов 1 группы, у 7 (22%) больных 2 группы и 5 (26,3%) 3 группы отмечалось вовлечение в воспалительный процесс перикарда: по данным ЭхоКГ было выявлено незначительное количество свободной жидкости в полости перикарда. Кроме того, у 3 (11%) больных со средне-тяжелым и 3 (15,7%) пациентов с тяжелым течением отмечалось уплотнение листков перикарда преимущественно за задней стенкой ЛЖ.

Изучая продольную деформацию миокарда ЛЖ методом Speckle Tracking, отмечалось снижение регионарной скорости в базальных сегментах ЛЖ — перегородочном, переднеперегородочном и заднем у пациентов в исследуемых группах в сравнении с контролем. Причем у больных с умеренным и тяжелым течением заболевания данный показатель был ниже чем у пациентов с легкой стадией, P<0,001. У больных 2 и 3 групп также выявлено уменьшение регионарной скорости в базальном сегменте нижней стенки, в средних сегментах (перегородочном, переднеперегородочном, переднем, боковом и заднем) ЛЖ в отличие от параметров контрольной группы. Кроме того, во 2 и 3 группах снижалась регионарная скорость в верхушечных сегментах передней и боковой стенок ЛЖ. У пациентов с тяжелым течением отмечается уменьшение регионарной скорости в среднем сегменте нижней стенки, снижается глобальная систолическая функция ЛЖ в сравнении с контрольной

Таблица 2

Показатели продольной деформации ЛЖ у больных после перенесенной COVID-19 (в %)

Сегменты	Контрольная группа	1 группа	2 группа	3 группа
Перегородочные сегменты				
Базальный	-21 [19;24,5]	-17 [16;20]*	-16,5 [14;19,7]*,†	-15,9 [14,5;18,8]*,†
Средний	-21 [19;22]	-21 [15;23]	-14,5 [12,7;17,2]*	-16 [14,7;18,5]*
Переднеперегородочные сегменты				
Базальный	-21 [19,5;23]	-17 [16;19]*	-16,5 [16;19,7]*,†	-16,3 [15,1;21,7]*,†
Средний	-21 [19;22]	-18 [21;21,05]	-14,5 [11,7;18]*	-15,4 [14,1;20,1]*
Передние сегменты				
Базальный	-22 [19,3;24,6]	-22 [17;23]	-18,5 [14,7;20,2]*	-16,8 [15,3;20]*
Средний	-22 [19,1;25,5]	-24 [18;25,3]	-17,5 [17,2;19,7]*	-17,2 [15,3;19,1]*
Верхушечный	-23 [19,5;24,5]	-21 [20;23]	-17,5 [17,2;19]*	-17,8 [13,5;19,5]*
Боковые сегменты				
Средний	-21 [19;24]	-17 [20;21]	-13 [10,5;14,7]*	-13 [12;17]*
Верхушечный	-22 [19,4;23]	-18,3 [17,3;22,4]	-16 [15,5;19,7]*	-13,8 [12,3;17,9]*
Задние сегменты				
Базальный	-18 [17;21]	-17,2 [16;20]*	-15,4 [15;20,7]*,†	-15 [14,5;21]*,†
Средний	-20 [18,5;21]	-18 [16;19]	-16 [13,2;18,7]*	-15,4 [13,8;19,2]*
Нижние сегменты				
Базальный	-20 [18,4;21]	-18 [16;22,5]	-16 [13,3;18,9]*	-17 [14;19]*
Средний	-21 [19;24]	-21,4 [17;21,8]	-18,3 [10,5;18,9]	-17 [12,5;22]*,†
Avg	-21 [19,6;22,5]	-20,8 [18,1;21,9]	-21 [20,8;22,1]	-17,75 [14,6;19,4]*,†

Примечание: * — достоверность различий по сравнению с контрольной группой (P<0,001), † — достоверность различий по сравнению с 1 группой (P<0,001).
Сокращение: Avg — глобальный систолический стрейн.

и 1 группой (рис. 1, 2, табл. 2). Согласно рекомендациям Американского общества, ЭхоКГ выявленные участки со сниженными регионарными скоростями соответствуют территории кровоснабжения передней межжелудочковой ветви и правой коронарной артерии и, возможно, свидетельствуют о нарушении регионарной функции ЛЖ, что является маркером ишемии миокарда. У пациентов с тяжелым течением снижалась не только регионарная скорость, но и глобальная систолическая функция ЛЖ.

По данным ХМ ЭКГ у больных 2 и 3 групп нарушения ритма и проводимости сердца были представлены чаще всего наджелудочковой экстрасистолией (у 15 (55%) и 13 (68,4%) больных, соответственно), желудочковой экстрасистолией (у 8 (29,6%) и 11 (57,8%) пациентов, соответственно), мерцательной аритмией (у 1 (3,7%) и 2 (10%) больных, соответственно), неустойчивой наджелудочковой тахикардией (2 (7%) и 6 (31,5%), соответственно), у некоторых пациентов установлено удлинение интервала QT (у 2 (7%) и 6 (31,5%), соответственно). Кроме того, в этих группах отмечалось снижение показателя общей ВРС SDNN, повышение Lf/Hf, что, вероятно, свидетельствует о смещении вегетативного баланса в сторону преобладания симпатического отдела ВНС (табл. 1). У пациентов 1 группы выявлена наджелудочковая (6 (19,3%)) и желудочковая (3 (9,6%)) экстрасистолия, неустойчивая наджелудочковая тахикардия (3 (9,6%)).

При проведении анализа корреляционных взаимосвязей между параметром активности коронавируса (+) РНК и структурно-функциональными показателями миокарда, было установлено, что (+) РНК коррелировал с отношением пиковых диастолических скоростей на фиброзном кольце трикуспидального клапана Em/Am (r=0,75, P<0,001), давлением в легочной артерии (r=0,60, P<0,001) и глобальным систолическим стрейном ЛЖ (r=0,54, P<0,001). Учитывая эти данные, можно предположить, что активность коронавируса способствует нарушению структуры и функции сердца с повышением давления в легочной артерии.

Обсуждение

Таким образом, через 3 мес. после постановки диагноза COVID-19 сердечно-сосудистые нарушения были выявлены у 22 (71%) пациентов легкой степени, у 25 (93%) больных средней степени тяжести и у 18 (95%) пациентов с тяжелым течением заболевания. Возможно, после проникновения вируса в верхние дыхательные пути у пациентов с легким течением заболевания возникает ранний ответ иммунной системы на возбудитель. Сильная иммунная реакция сдерживает инфекцию, однако по-

ражение сердца все же возникает, что проявляется снижением отношения диастолических скоростей на фиброзном кольце трикуспидального клапана, повышением поздней диастолической скорости транстрикуспидального потока. Кроме того, в этой группе отмечается снижение скоростей регионарной деформации миокарда базальных сегментов перегородочной, переднеперегородочной области, задней стенки ЛЖ, а также нарушение ритма сердца и наличие признаков перенесенного перикардита. У больных со средней степенью тяжести помимо вышеперечисленных изменений выявлено больше сегментов со снижением регионарной скорости деформации миокарда, помимо базальных снижаются скорости в медиальных сегментах ЛЖ, отмечается нарушение диастолы ПЖ и повышается давление в легочной артерии. Более выраженные структурно-функциональные нарушения сердца были выявлены у больных с тяжелым течением, отмечено больше сегментов со снижением регионарной скорости деформации миокарда, помимо базальных уменьшаются скорости в медиальных и в верхушечных сегментах ЛЖ, а также снижалась глобальная продольная деформация ЛЖ. Выявлены признаки нарушения диастолической функции не только ПЖ, но и ЛЖ, а также были увеличены ПЖ и предсердие, нижняя полая вена, и повышалось давление в легочной артерии.

Таким образом, чем тяжелее протекает заболевание, тем больше сегментов ЛЖ поражается, причем чаще всего — сегменты межжелудочковой перегородки. Следует отметить, что углубленная оценка функции сердца может являться сильным предиктором стабильной ишемии миокарда. Возможно, данные нарушения происходят в результате эндотелиальной дисфункции и поражения мелких коронарных сосудов [1-4, 10], активации факторов воспаления цитокинами и иммунными комплексами, а также вследствие воздействия вирусов на кардиомиоциты с формированием фиброза [5, 11], что может проявляться повышенной жесткостью и нарушением диастолической функции ЛЖ с ослаблением его регионарной и глобальной сократительной способности.

Изученные корреляционные взаимосвязи, установленные между (+) РНК вируса и отношением диастолических скоростей на фиброзном кольце трикуспидального клапана, давлением в легочной артерии и глобальным систолическим стрейном ЛЖ, могут подтверждать прямое токсическое влияние вирусов на миокард с нарушением его структуры и функции.

Кроме того, снижение вагусного контроля, нарушение метаболизма миокарда, повышенная его жесткость способствуют возникновению нарушения ритма и проводимости сердца, в происхождении которых немаловажную роль может играть и применение для лечения токсичных препаратов, таких как гидроксихлорохин, противовирусных средств, некоторых антибиотиков, вызывающих удлинение интервала QT с развитием желудочковых аритмий [1, 5, 6].

Заключение

Поражение сердечно-сосудистой системы через 3 мес. после перенесенной COVID-19 выявлено у 71% пациентов легкой степени, 93% средней и 95% тяжелой степени, которые характеризовались: снижением скоростей регионарной деформации миокарда в базальных сегментах ЛЖ, наличием признаков перенесенного перикардита, а также различными нарушениями ритма сердца. У больных средней степени тяжести данные изменения были более выражены и сопровождались дополнительно снижением сегментарной скорости в медиальных сегментах ЛЖ, отмечалось нарушение диастолы ПЖ и повышалось давление в легочной артерии. У пациентов тяжелой степени, кроме вышеперечисленных изменений, формировалась дилатация правых отделов сердца, нижней полой вены, нарушалась диастолическая функция ЛЖ и снижалась его глобальная систолическая функция. Учитывая эти данные, для своевременной диагностики постковидного синдрома всем больным после перенесенной COVID-19 рекомендуется проведение ЭхоКГ, ХМ ЭКГ.

Отношения и деятельность: все авторы заявляют об отсутствии потенциального конфликта интересов, требующего раскрытия в данной статье.

Литература/References

1. Wei ZY, Qian HY. Myocardial injury in patients with COVID-19 pneumonia. Zhonghua XinXue GuanBing ZaZhi. 2020;48(0):E006. doi:10.3760/cma.j.issn.cn112148-20200220-00106.
2. He XW, Lai JS, Cheng J, et al. Impact of complicated myocardial injury on the clinical outcome of severe or critically ill COVID-19 patients. Zhonghua XinXue GuanBing ZaZhi. 2020;48(6):456-60. doi:10.3760/cma.j.cn112148-20200228-00137.
3. Shlyakho EV, Konradi AO, Arutyunov GP, et al. Guidelines for the diagnosis and treatment of circulatory diseases in the context of the COVID-19 pandemic. Russian Journal of Cardiology. 2020;25(3):3801. (In Russ.) Шляхто Е. В., Конради А. О., Арутюнов Г. П. и др. Руководство по диагностике и лечению болезней системы кровообращения в контексте пандемии COVID-19. Российский кардиологический журнал. 2020;25(3):3801. doi:10.15829/1560-4071-2020-3-3801.
4. Bubnova MG, Shlyakhto EV, Aronov DM, et al. Coronavirus disease 2019: features of comprehensive cardiac and pulmonary rehabilitation. Russian Journal of Cardiology. 2021;26(5):4487. (In Russ.) Бубнова М. Г., Шляхто Е. В., Аронов Д. М. и др. Новая коронавирусная инфекционная болезнь COVID-19: особенности комплексной кардиологической и респираторной реабилитации. Российский кардиологический журнал. 2021;26(5):4487. doi:10.15829/1560-4071-2021-4487.
5. Poteshkina NG, Lysenko MA, Kovalevskaya EA, et al. Cardiac damage in patients with COVID-19 coronavirus infection. “Arterial’naya Gipertenziya” (“Arterial Hypertension”). 2020;26(3):277-87. (In Russ.) Потешкина Н. Г., Лысенко М. А., Ковалевская Е. А. и др. Кардиальное повреждение у пациентов с коронавирусной инфекцией COVID-19. Артериальная гипертензия. 2020;26(3):277-87. doi:10.18705/1607-419X-2020-26-3-277-287.
6. Huang C, Wang Y, Li X, et al. Clinical features of patients infected with 2019 novel coronavirus in Wuhan, China. Lancet. 2020;395(10223):497-506. doi:10.1016/S01406736(20)30183-5.

7. Arutyunov GP, Tarlovskaya EI, Arutyunov AG, et al. International register “Dynamics analysis of comorbidities in SARS-CoV-2 survivors” (AKTIV SARS-CoV-2): analysis of predictors of short-term adverse outcomes in COVID-19. Russian Journal of Cardiology. 2021;26(4):4470. (In Russ.) Арутюнов Г. П., Тарловская Е. И., Арутюнов А. Г. и др. Международный регистр “Анализ динамики Коморбидных заболеваний у пациенТов, перенесших инфицирование SARS-CoV-2” (АКТИВ SARS-CoV-2): анализ предикторов неблагоприятных исходов острой стадии новой коронавирусной инфекции. Российский кардиологический журнал. 2021;26(4):4470. doi:10.15829/1560-4071-2021-4470.
8. Ayoubkhani D, Khunti K, Nafilyan V, et al. Post-covid syndrome in individuals admitted to hospital with covid-19: retrospective cohort study. BMJ. 2021;372:n693. doi:10.1136/bmj.n693 (Published 31 March 2021).
9. Guo T, Fan Y, Chen M, et al. Cardiovascular Implications of Fatal Outcomes of Patients With Coronavirus Disease 2019 (COVID-19). JAMA Cardiol. 2020;5(7):811-8. doi:10.1001/jamacardio.2020.1017.
10. Kogan EA, Berezovskiy YuS, Blagova OV, et al. Miocarditis in Patients with COVID-19 Confirmed by Immunohistochemical. Kardiologia. 2020;60(7):4-10. (In Russ.) Коган Е. А., Березовский Ю. С., Благова О. В. и др. Миокардит у пациентов с COVID-19, подтвержденный результатами иммуногистохимического исследования. Кардиология. 2020;60(7):4-10. doi:10.18087/cardio.2020.7.n1209.
11. Krishnamoorthy P, Croft LB, Ro R, et al. Biventricular strain by speckle tracking echocardiography in COVID-19: findings and possible prognostic implications. Future Cardiology. 2020;17(4). doi:10.2217/fca-2020-0100.
12. Szekely Y, Lichter Y, Taieb P, et al. Spectrum of Cardiac Manifestations in COVID-19: A Systematic Echocardiographic Study. Circulation. 2020;142(4):342-53. doi:10.1161/CIRCULATIONAHA.120.047971.
13. Fend C. The real cause of post-COVID myocarditis is anxiety: MedPage https://www.medpagetoday.com/ (8 September 2020).
14. Lindner D, Fitzek A, Bräuninger H, et al. Association of Cardiac Infection With SARS-CoV-2 in Confirmed COVID-19 Autopsy Cases. JAMA Cardiol. 2020;e203551. doi:10.1001/jamacardio.2020.3551.
15. Puntmann VO, Carerj ML, Wieters I, et al. Outcomes of Cardiovascular Magnetic Resonance Imaging in Patients Recently Recovered From Coronavirus Disease 2019 (COVID-19). JAMA Cardiol. 2020;e203557. doi:10.1001/jamacardio.2020.3557.