https://russjcardiol.elpub.ru
doi:10.15829/1560-4071-2020-1-3357

ISSN 1560-4071 (print)
ISSN 2618-7620 (online)

Клинические и морфологические признаки аномалий митрального комплекса

Трисветова Е. Л., Юдина О. А.

Митральный клапанный комплекс является многокомпонентной структурой, анатомически и функционально скоординированной, обеспечивающей нормальную деятельность левого желудочка (ЛЖ) и в целом сердца. Врожденные нарушения строения, количества, формы компонентов митрального комплекса могут протекать малосимптомно или вызывать гемодинамические нарушения, требующие хирургического лечения. Нередко клинические признаки аномалий митрального комплекса проявляются в виде митрального стеноза, недостаточности или сочетания стеноза с недостаточностью и служат основанием для неверного диагностического заключения. Распознавание морфологических признаков аномалий при эхокардиографическом исследовании предполагает знание возможных отклонений строения структур сердца, необходимых для выбора дальнейшей тактики наблюдения и лечения. В статье приведено описание нормальной анатомии митрального клапанного комплекса и аномалий фиброзного кольца, створок, папиллярных мышц и створочных хорд митрального клапанного комплекса.

Ключевые слова: митральный клапанный комплекс, аномалии, диагностика, клинические признаки, морфологические признаки.

Отношения и деятельность: нет.

УО Белорусский государственный медицинский университет, Минск, Республика Беларусь.

Трисветова Е. Л.* — д.м.н., профессор 2-й кафедры внутренних болезней, ORCID: 0000-0003-4168-7219, Юдина О. А. — к.м.н., доцент кафедры патологической анатомии, ORCID: 0000-0001-7623-0601.

*Автор, ответственный за переписку (Corresponding author): trisvet-47@mail.ru

ВПС — врожденными пороками сердца, ДУМК — двойное устье митрального клапана, ЛЖ — левый желудочек, ЛП — левое предсердие, МК — митральный клапан, МКК — митральный клапанный комплекс, ННСТ — наследственные нарушения соединительной ткани, ПМК — пролапс митрального клапана, СН — сердечная недостаточность, ЭхоКГ — эхокардиография.

Рукопись получена 28.05.2019
Рецензия получена 05.07.2019
Принята к публикации 18.09.2019

CC BY 4.0

Для цитирования: Трисветова Е. Л., Юдина О. А. Клинические и морфологические признаки аномалий митрального комплекса. *Российский кардиологический журнал*. 2020;25(1):3357
doi:10.15829/1560-4071-2020-1-3357

Clinical and morphological features of malformations of the mitral valve complex

Trisvetova E. L., Yudina O. A.

The mitral valve complex is a multicomponent anatomically and functionally coordinated formation, ensuring the activity of the left ventricle and, in general, the heart. Congenital disorders of the structure, quantity, and form of the mitral complex components can be asymptomatic or cause hemodynamic changes that require surgery. Often, clinical signs of mitral complex abnormalities are manifested as mitral stenosis, regurgitation or its combination and contribute to misdiagnosis. To identify the morphological features of abnormalities by echocardiography, it is necessary to know the possible structure aberrations. The article describes the normal anatomy of the mitral valve complex and abnormalities of the fibrous ring, valve leaflets, papillary muscles and chordae tendineae.

Key words: mitral valve complex, abnormalities, diagnosis, clinical features, morphological features.

Relationships and Activities: not.

Belarusian State Medical University, Minsk, Republic of Belarus.

Trisvetova E. L. ORCID: 0000-0003-4168-7219, Yudina O. A. ORCID: 0000-0001-7623-0601.

Received: 28.05.2019 **Revision Received:** 05.07.2019 **Accepted:** 18.09.2019

For citation: Trisvetova E. L., Yudina O. A. Clinical and morphological features of malformations of the mitral valve complex. *Russian Journal of Cardiology*. 2020;25(1):3357
doi:10.15829/1560-4071-2020-1-3357

Результаты многочисленных клинических, хирургических и анатомических исследований, выполненные к настоящему времени, обосновали новое представление о митральном клапане (МК) как о сложном клапанном комплексе. Понятие “митрального клапанного комплекса” (МКК) включает элементы, анатомически и функционально скоординированные, взаимосвязанные, обеспечивающие нормальную деятельность левого желудочка (ЛЖ). МКК препятствует обратному потоку крови в левое предсердие (ЛП) во время систолы желудочков. Изменения структуры одного из элементов митрального клапанного комплекса влечет нарушения функции клапана с формированием стеноза отверстия или недостаточности клапана с широким диапазоном проявлений — от гемодинамически незначимых до серьезных, при

которых предпочтительной является хирургическая коррекция.

Врожденные структурные нарушения МК представляют собой аномалии, возникшие в период эмбриогенеза, встречающиеся изолированно, в сочетании или в комбинации с врожденными пороками сердца (ВПС), обусловливающими гемодинамические расстройства в разные периоды жизни человека. ВПС и другие структурные нарушения митрального клапанного комплекса — это аномалии его клапанного аппарата и магистральных сосудов, возникшие на 2-8-й нед. внутриутробного развития в результате нарушения процессов эмбриогенеза [1, 2].

По мнению исследователей, результаты которых основывались на данных прижизненного или посмертного изучения разных контингентов людей, распространенность аномалий МКК вариативна [2, 3]. Наиболее многочисленное исследование включало результаты эхокардиографического исследования (ЭхоКГ) за 7,5 лет 13400 детей, где выявлено в 0,5% случаев аномалии МК в виде врожденного митрального стеноза с двумя папиллярными мышцами ЛЖ, “парашютообразного” МК с одной папиллярной мышцей, изолированной щелью в створке МК и двойного устья митрального клапана (ДУМК) [2]. Данные исследования, полученные при ЭхоКГ сопоставлялись с результатами катетеризации сердца, оперативного лечения и аутопсии.

Другие исследователи, рассматривая распространенность нарушений внутрисердечной гемодинамики (митральная недостаточность, стеноз), обусловленных аномалиями МК, указывали на недооценку результатов эхокардиографического (ЭхоКГ) исследования и частоту 1%. Результаты ЭхоКГ-исследования детей с аускультативными феноменами (изменение тонов, систолический или диастолический шум) и предполагаемыми ревматическими пороками сердца свидетельствовали о врожденных аномалиях и гипердиагностике пороков сердца [4].

Известно, что аномалии могут проявляться клиническими признаками подобными порокам сердца или протекать латентно [5]. Распознавание при выполнении ЭхоКГ предполагает знание возможных вариантов анатомических структурных нарушений.

Рис. 1. Анатомические структуры МК.

Сложно описать весь спектр аномалий МКК, вместе с тем многие врожденные отклонения развития МК, в том числе рассматриваемые как пороки развития, представлены в настоящем обзоре.

Нормальная анатомия МК

Левый двустворчатый атриовентрикулярный МК расположен между ЛП и ЛЖ. Название “митральный” предложил бельгийский врач и анатом Andreas Vesalius (1514-1564гг), поскольку клапан напоминал митру (головной убор) священнослужителя. МК рассматривают в составе клапанного комплекса, состоящего из следующих компонентов: фиброзное кольцо, передняя и задняя створки, створочные хорды, папиллярные мышцы, стенка ЛЖ (рис. 1) [6].

В дальнейшем расширили представление о МКК, включив в перечень компонентов миокард ЛП и ЛЖ, эндокард ЛП и ЛЖ, и аортально-митральный “занавес” (табл. 1) [7].

Изменения в структуре и функции одного из компонентов МКК приводят к некомпетентности всего комплекса.

Створки МК. Створки МК представляют собой трехслойные тонкие (толщина ≈1 мм) структуры,

Таблица 1

Компоненты МКК

Створки клапана с комиссурами		Митральный клапан	Митральный клапанный комплекс
Кольцо			
Створочные хорды	Подкапанные структуры		
Папиллярные мышцы			
Миокард левого предсердия			
Миокард левого желудочка			
Эндокард левого предсердия и левого желудочка			
Аортально-митральный занавес			

покрытые эндокардом, в составе которого различают эндотелий, субэндотелиальный слой — соединительнотканный, мышечно-эластический и наружный — соединительнотканный. На створках от основания до свободного края различают две зоны — предсердная гладкая и зона коаптации (англ. — coaptation) шероховатая более толстая из-за слияния многочисленных сухожильных хорд. В нормально сформированном МК насчитывают две створки, представляющие собой непрерывные структуры, различающиеся по форме, длине и прикреплению к фиброзному кольцу [1, 6].

Передняя створка, аортальная, является продолжением стенки восходящей аорты, аортального клапана и мембранозной части межжелудочковой перегородки, она длиннее задней створки, однако на окружности фиброзного кольца занимает меньше места [6].

Задняя створка, муральная, короче, однако прикрепляется к фиброзному кольцу по дуге в два раза превышающей длину дуги передней створки. Площадь поверхности обеих створок одинаковая и превосходит более чем в 2 раза площадь левого атриовентрикулярного отверстия [1, 3]. Во время систолы передняя и задняя створки соприкасаются в области шероховатой зоны, образуя дугообразную линию коаптации.

Каждая из створок состоит из трех гребешков (для передней створки — A1-3, для задней P1-3), к свободному краю которых прикрепляются створочные сухожильные хорды (первичные). Створки соединены друг с другом комиссурами — заднелатеральной и переднемедиальной, расположенными по большому диаметру фиброзного кольца (рис. 1) [7]. Благодаря тому, что комиссуры являются более тонкими областями, повышается податливость заднего сегмента МК, позволяющая расширить или уменьшить окружность клапана.

Сухожильные хорды. Сухожильные хорды связывают створки клапана с папиллярными мышцами и тянутся от передней или задней папиллярной мышцы в количестве 12-24, разветвляясь в пути 3-4 раза на хорды 1-го, 2-го и 3-го порядка. Таким образом, к створкам атриовентрикулярного клапана прикрепляется 70-120 створочных хорд. Сухожильные хорды, прикрепляющиеся к свободному краю створок, называют первичными (маргинальными); хорды, прикрепляющиеся к шероховатой зоне края передней и задней створки, называют вторичными (базальными); хорды, прикрепляющиеся к основанию задней створки рядом с фиброзным кольцом или комиссурами, называют третичными [6].

Сухожильные хорды представляют собой сложные структуры. Их внутренний слой состоит из плотно связанных волокон коллагена; наружный слой состоит из рыхлых коллагеновых и эластических волокон и, по мнению некоторых исследователей, содержит кровеносные сосуды [3, 5]. Хорды покрыты слоем эндотелиальных клеток. Фибробласты равномерно распределяются во внутреннем и внешнем слое хорды. Сложное трехмерное расположение коллагеновых волокон обеспечивает эластичность хорд, смягчая пиковое напряжение, возникающее при сокращении стенок желудочков и папиллярных мышц. Растяжимость хорды увеличивается с возрастанием ее длины, снижается с возрастом человека [7, 8]. Взаимодействие и непрерывность связи папиллярная мышца-хорда-фиброзное кольцо клапана имеет большое значение для поддержания формы ЛЖ при сокращении и расслаблении.

Папиллярные мышцы. Количество папиллярных мышц ЛЖ вариативно, их топография, размеры и длина прикрепляющихся сухожильных хорд оказывают определяющее влияние на геометрию ЛЖ в здоровом сердце и при патологии. Положение папиллярных мышц, длина, толщина и растяжимость сухожильных хорд, зоны их прикрепления и взаимодействие со створками клапана играют важную роль в распределении силы для правильного функционирования МК [1]. Часто выявляют две папиллярные мышцы — переднелатеральную и заднемедиальную [2]. Переднелатеральная и заднемедиальная папиллярная мышца являются непосредственным продолжением миокарда. Длина переднелатеральной папиллярной мышцы достигает 3,5 см, заднемедиальная папиллярная мышца немного короче.

Фиброзное кольцо. Кольцо МК, к которому прикрепляются створки, представляет фиброзномышечное эллипсовидное образование в форме седла, площадью 5-11 см^2 [7, 9]. Переднемедиальная часть митрального кольца, более жесткая, является продолжением кольца аорты, задняя часть кольца более податлива [9]. Конфигурация митрального кольца улучшает коаптацию створок и снижает их напряжение. Площадь кольца увеличивается в конце систолы, достигая максимального размера в конце диастолы. Передняя часть фиброзного кольца остается практически неподвижной, в то время как изменение размера атриовентрикулярного отверстия происходит за счет подвижности задней части. Митральное кольцо участвует в сокращении сердца, смещаясь вертикально к предсердию и уменьшаясь в размере во время систолы, к верхушке желудочка — во время диастолы [10, 11].

Аномалии створок

Гипоплазия створок. Атрезия двустворчатого клапана с гипоплазией ЛЖ относится к критическим порокам сердца у детей и нередко рассматривается в составе синдрома гипоплазии левых отделов сердца, встречающегося в 2-4% случаев всех ВПС, являющегося одной из самых частых причин смерти младенцев [12].

В случаях гипоплазии одной из створок МК ее выявляют в более позднем возрасте. Случай тяжелой гипоплазии задней створки МК описан у 14-летнего ребенка [13]. Учитывая прогрессирующую митральную и сердечную недостаточность (СН), пациенту выполнили комплексное исследование, при котором выявили практически полное отсутствие задней створки МК без других пороков сердца. При ультразвуковом исследовании сердца отметили увеличение длины и подвижности передней створки МК, что компенсировало частично отсутствие задней створки. Во время оперативного лечения ребенка оказалось, что створочные хорды, направляющиеся к отсутствующей задней створке, крепились непосредственно к эндокарду задней части фиброзного кольца [9].

Гипоплазия задней створки МК, выявленная в более позднем возрасте, описана у 45-летнего мужчины и 69-летней женщины с недавно возникшей одышкой и тяжелой митральной регургитацией. Результаты двух- и трехмерной чреспищеводной ЭхоКГ показали у одного и второго пациента выраженную гипоплазию задней створки МК, подтвержденную у обоих пациентов при оперативном лечении [14].

Уникальным случаем является впервые выявленная гипоплазия задней створки МК у 72-летнего мужчины с СН, фибрилляцией предсердий и митральной регургитацией [15]. При трансторакальном ультразвуковом исследовании диагностировали эксцентричную задне-направленную струю при митральной регургитации. При чреспищеводной ЭхоКГ выявили большую переднюю створку МК с пролабированием А 2,3 и уплотнением краевого сегмента, отсутствие задней створки и гипоплазированную задне-медиальную папиллярную мышцу. В представленном случае большая передняя створка МК с хорошей коаптацией с задним краем фиброзного кольца привела к митральной регургитации в поздние сроки — на восьмом десятке лет жизни. Дегенеративные изменения передней створки в виде уплотнения и снижения эластичности способствовали появлению признаков митральной и СН.

Описанные случаи свидетельствуют о том, что гипоплазия задней створки МК протекает иногда малосимптомно. Вместе с тем, возникают трудности при ультразвуковой диагностике аномалии и ее не диагностируют, несмотря на прогрессирующую митральную недостаточность и симптомы хронической СН. Методом выбора в диагностике аномалии является чреспищеводная ЭхоКГ [16].

Двойное устье МК. ДУМК описано впервые Greenfield WS в 1876г [17]. Аномалия формируется в результате появления дополнительного отверстия в передней створке МК или в случае образования широкой перемычки между передней и задней створкой с двумя отверстиями в каждой створке (рис. 2).

Рис. 2. ДУМК полного мостового типа: передняя и задняя створки разделены фиброзной перегородкой (дополнительная створка со створочными хордами), атриовентрикулярное отверстие разделено на неравные части с двумя отверстиями (собственное наблюдение).

ДУМК встречается редко, в мире описано всего 200 случаев [17]. Вместе с тем, по мнению других исследователей, ДУМК встречается чаще — в 1% случаев вскрытий при ВПС [18]. ДУМК в половине случаев диагностируют как изолированную аномалию, в других случаях выявляют при обструктивных пороках левого сердца, дефекте межпредсердной перегородки, при некомпактном миокарде или аномалиях створок (расщепленная створка МК) [18]. В отличие от двойного митрального клапана ДУМК определяется как единственный клапан — атриовентрикулярная перегородка, с двумя отверстиями, на одном фиброзном кольце. При двойном МК диагностируют два фиброзных кольца со своими клапанами, комиссурами, створочными хордами и папиллярными мышцами.

ДУМК рассматривают по морфологическим признакам в виде следующих типов: полный мостовой — фиброзная ткань полностью разделяет атриовентрикулярное отверстие на равные или неравные части с двумя отверстиями, неполный мостовой тип — волокна отходящие от свободного края створок соединяют обе створки и дырочный (эксцентричный) тип — дополнительное отверстие находится в области одной из комиссур [19].

Наиболее распространенным типом (85% случаев) является эксцентричный или тип с отверстием (“дырочный”), к менее распространенному (15% случаев) относится центральный (мостовой полный или неполный) тип. Два отверстия одинакового размера встречаются в 15% случаев, в остальных случаях — отверстия неравного размера. Створочные сухожильные хорды прикрепляются к краям дополнительного отверстия и свободному краю створки и протягиваются к папиллярным мышцам, часто многочисленным [20].

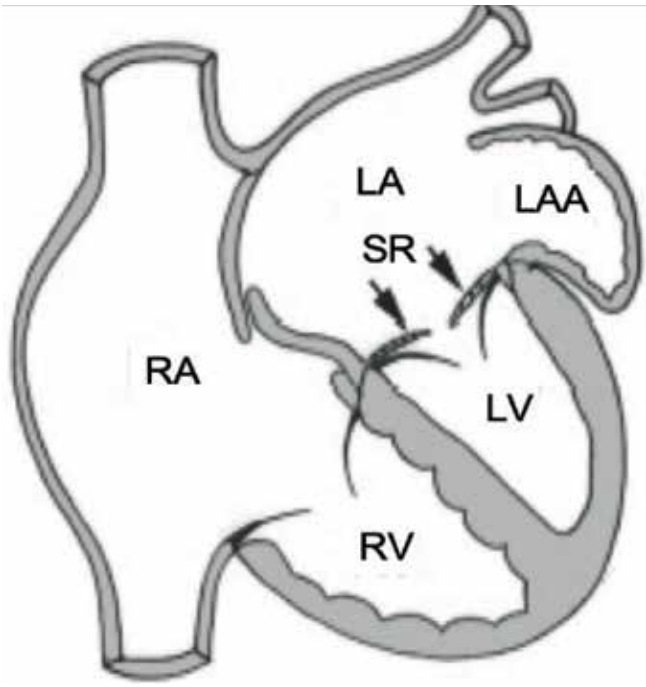

Рис. 3. Супрамитральное кольцо (SR), располагающееся над кольцом МК и создающее препятствие кровотоку.

Гемодинамические нарушения встречаются часто в виде митральной регургитации, появляющейся при больших размерах дополнительного отверстия, реже наблюдают митральный стеноз, изредка — стеноз и недостаточность [20].

При ЭхоКГ визуализируют два антеградных потока через МК.

Супрамитральное кольцо. В зависимости от связи с митральным кольцом описано два типа супрамитральных (надклапанных) колец [21]. Первый тип в виде фиброзной мембраны, располагающейся с предсердной стороны выше митрального кольца, или прилежащей к нему, не связанной со створками МК, с единственным отверстием в центре или эксцентрично, и связанной с нормальным подклапанным аппаратом (рис. 3).

Второй тип — интрамитральное кольцо в виде тонкой мембраны располагается внутри воронки из створок МК и тесно прилегает к ним, часто сочетается с аномальным подклапанным аппаратом [2, 3]. Дополнительное образование фиброзного кольца встречается в виде полного или частичного супрамитрального кольца, в любом случае, создающего препятствие для потока крови. В результате появляется клиника митрального стеноза с обструкцией на уровне клапанного кольца или подклапанного комплекса, и прогрессирующей застойной СН в раннем детском возрасте (продолжительность жизни пациента без оперативного лечения в среднем 36 мес.). Супрамитральное кольцо редко (в 10% случаев) встречается как изолированная аномалия, как правило, является одним из компонентов синдрома Shone JD, et al. (“парашютообразный” МК, стеноз аорты, коарктация аорты) [22, 23]. Оперативное лечение аномалии эффективнее при супрамитральном положении кольца, в то время как при интрамитральной позиции часто возникают рецидивы [24, 25].

Двойной МК. ЛЖ с двойным МК встречается редко, сопровождается транспозицией магистральных сосудов, отходящих от уменьшенного в размере правого желудочка. Как правило, двойному МК сопутствует дефект межжелудочковой перегородки, а сами желудочки располагаются один позади другого. Каждому из двух МК соответствует фиброзное кольцо и хордально-папиллярная система, образующая “парашютообразный” МК [3]. При физикальном исследовании сердца определяют признаки митральной недостаточности или стеноза.

Изолированная расщелина створки. Изолированная расщелина передней створки МК относится к редким аномалиям, сопровождающимся симптомами митральной недостаточности. Расщелина на передней створке встречается от нескольких мм до значительной длины — простирается на всю глубину створки до митрального кольца, направлена к корню аорты и при трансторакальной ЭхоКГ выглядит как щелевидное отверстие в передней части митральной створки [26]. Сухожильные хорды прикрепляются по краю створки и расщепления, соединяя клапан с межжелудочковой перегородкой. В случае небольшой длины сухожильных хорд, прикрепляющихся к межжелудочковой перегородке, они удерживают створку близко к межжелудочковой перегородке, тем самым создавая субаортальную обструкцию. Выделено две группы аномалий с расщелиной передней митральной створки: одна группа — изолированная аномалия с нормально развитыми крупными сосудами сердца; другая — расщелина створки сопровождается аномальным конусом с транспозицией магистральных артерий или двойным устьем правого желудочка [27].

Расщелина задней створки встречается значительно реже по сравнению с аномалией передней створки. Исследователи отмечают локализацию расщелины — Р 2 задней створки и, как правило, при этом наблюдают транслокацию (поворот) папиллярных мышц против часовой стрелки [28, 29]. В 50% случаев у пациентов с расщелиной задней створки наблюдают гемодинамически значимую митральную недостаточность [29].

При исследовании пациентов с выраженной митральной недостаточностью в 3D ЭхоКГ распространенность расщелины створки МК оказалась выше — ее диагностировали в 3,3% случаев [30]. Большинство расщелин передней створки выявляли между А1 и А2, расщелины задней створки находились в области естественного деления на гребешки.

Трехстворчатый МК. К редким аномалиям МК относится трехстворчатый клапан в виде трилистника, со створками одинакового размера, разделенными тремя комиссурами, тремя папиллярными мышцами и центральной коаптацией. Гемодинамические нарушения — митральная недостаточность, возникают, вследствие неполной коаптации створок. Описаны случаи трехстворчатого МК у пациентов с гипертрофической кардиомиопатией, подклапанным стенозом и двустворчатым аортальным капаном. Прижизненная диагностика проводится с использованием чреспищеводной ЭхоКГ [31, 32]. В случае тяжелой митральной недостаточности показано хирургическое лечение [33].

Четырехстворчатый МК. Аномалия встречается редко, единичные описания четырехстворчатого МК касаются пациента 63 лет с гипертрофической кардиомиопатией, направленного на оперативное лечение с тяжелой митральной недостаточностью и СН [34]. При ЭхоКГ, помимо признаков гипертрофической кардиомиопатии, выявлены четыре створки МК, образующие квадратное отверстие в диастолу, к которым тянулись сухожильные хорды от четырех папиллярных мышц. При чреспищеводной ЭхоКГ определялись одинакового размера подвижные створки.

Пролапс МК. Пролапс митрального клапана (ПМК) является самой распространенной наследственной вальвулопатией в мире [35], его диагностируют при моногенных синдромах наследственных нарушений соединительной ткани (ННСТ) — синдром Марфана, синдром Элерса-Данло, несовершенный остеогенез и т.п., и как самостоятельный первичный синдром и при многофакторных нарушениях соединительной ткани [36]. ПМК диагностируют при ЭхоКГ в случае смещения створок не менее, чем на 2 мм выше плоскости МК во время систолы, при визуализации по длинной оси сердца [35, 37].

ПМК не встречается у новорожденных и редко встречается у детей [38]. Распространенность не синдромного ПМК увеличивается с возрастом пациентов: при исследовании >2 тыс. подростков и юношей 13-19 лет составила 0,7%, у людей в возрасте 50-60 лет — 2,4% [37, 39]. К клиническим проявлениям ПМК относят аускультативные признаки (систолический клик и шум митральной регургитации), вместе с тем и эти признаки могут отсутствовать.

Анатомические изменения при ПМК включают избыточность одной или обеих створок, неравномерное увеличение их толщины и выпячивание (парашютообразность), увеличение диаметра левого атриовентрикулярного кольца, удлинение, неравномерное утолщение или истончение, и избыточность створочных хорд [40].

Характерными морфологическими признаками ПМК считают фиброзные (фиброэластический дефицит) и миксоматозные (болезнь Барлоу) изменения, развивающиеся в результате расширения среднего спонгиозного слоя створки (вследствие накопления протеогликанов), структурные изменения коллагена и створочных хорд [35]. Основную роль в механизмах развития синдромного и несиндромного ПМК отводят нарушениям регуляции TGF-β [41], оказывающего разнонаправленное влияние на структуру внеклеточного матрикса (профиброгическое, повышающее протеолиз и активность металлопротеиназ).

Результаты недавних генетических исследований редкой Х-связанной формы наследования ПМК (миксоматозная клапанная дистрофия) свидетельствуют о мутациях в гене филамина-А [42, 43], нарушающих организацию клеточной актиновой сети, способность клеток к распространению и миграции, ухудшающие реакцию на механический стресс и вызывающие ПМК. Эта форма встречается у мужчин, характеризуется множественным миксоматозным поражением клапанов и подклапанных структур, помимо систолического провисания, отмечают особенности движения створок МК — ограничение, в диастолу [44].

Благодаря возможностям ультразвукового исследования сердца выявлены продромальные признаки ПМК в виде аномальной передней коаптации створки [44]. У пациентов с минимальным систолическим смещением створки предполагают более поздний (пятое-шестое десятилетие жизни) риск развития несиндромного ПМК с серьезными осложнениями (аритмии, митральная регургитация, застойная СН) [45, 46].

Ультразвуковое исследование сердца в апикальной позиции в двухмерном изображении нередко не позволяет учитывать седловидную форму митрального кольца и результаты ошибочно оценивают как признаки ПМК.

Классический ПМК диагностируют при толщине створки >5 мм, неклассический — при меньшей толщине митральной створки [37]. Миксоматоз часто выявляют при пролабировании задней створки.

Основным осложнением ПМК является митральная регургитация, степень которой вариативна. Осложнением первичного ПМК является фиброз створок МК, удлинение и уменьшение толщины створочных хорд с разрывом, изменения стенки желудочка из-за трения створкой. Прогрессирование митральной регургитации связывают с увеличением диаметра митрального кольца, надрывом или разрывом миксоматозно измененных сухожильных хорд и появлением “молотящей” створки. При тяжелой митральной регургитации отмечают морфологические и функциональные нарушения ЛЖ и предсердия, обусловливающие развитие СН. Хирургическую коррекцию ПМК и митральной регургитации проводят при выраженных гемодинамических нарушениях [40, 46].

А Б

Рис. 4 (А, Б). А) Тюльпановидное сращение головок папиллярных мышц со смещением одной из головок в зону фиброзного кольца; удлинение, частичное отсутствие деления на ряды створочных хорд. **Б**) Расщепление и фиксация основания, сращение и гипоплазия головок задней группы папиллярных мышц; удлинение, частичное отсутствие деления на ряды створочных хорд (собственное наблюдение).

Рис. 5. Частичное расщепление головок задней группы папиллярных мышц, дислокация части головок в зону фиброзного кольца, укорочение и частичное отсутствие деления на ряды створочных хорд (собственное наблюдение).

Аномалии папиллярных мышц

Клинические проявления аномалий папиллярных мышц зависят от анатомического и топографического характера нарушений и механического влияния на функцию МК.

При ЭхоКГ исследовании, оперативном лечении или аутопсии отмечают различную форму, количество папиллярных мышц и их головок [1, 5].

Одиночная папиллярная мышца. Прикрепление створочных хорд к одной крупной или нескольким небольшим папиллярным мышцам изменяет натяжение хорд и створок во время сердечного цикла. Нормальные створки МК и комиссуры из-за коротких по длине створочных хорд, прикрепляющихся к одной единственной папиллярной мышце, сближаются, уменьшая атриовентрикулярное отверстие [2, 47]. В этом случае определяют аускультативные признаки митрального стеноза.

Иногда две папиллярные мышцы располагаются близко друг к другу, составляя как бы единую папиллярную мышцу, обычно располагающуюся в центре и получающую хорды от обеих створок МК (рис. 4).

Основная (доминирующая) папиллярная мышца, часто заднемедиальная, нормального размера, в то время как вторая мышца вытянута и смещена выше в желудочке с кончиком, достигающим фиброзного кольца [39]. Исходящие из папиллярной мышцы створочные хорды, короткие и утолщенные, ограничивают движение створок и создают обструкцию атриовентрикулярного отверстия с клинической картиной митрального стеноза (рис. 5).

При подобной аномалии атриовентрикулярное отверстие уменьшается в размере, подвижность створок ограничивается и клапан приобретает форму “парашюта” [47]. Ограничение подвижности створок и препятствия потоку крови в ЛЖ во время диастолы обусловливают появление признаков митрального стеноза, в редких случаях появляется митральная регургитация.

“Парашютообразный” МК в 95% случаев, по мнению Tandon R, встречается в комплексе с другими аномалиями митрального комплекса (двойной МК, полная транспозиция сосудов, единственный желудочек, дефект межжелудочковой перегородки, дефект межпредсердной перегородки, открытый артериальный проток, право- или левосторонние обструктивные аномалии) [48]. Парашютообразная форма МК формируется в случаях отхождения створочных хорд от одной папиллярной мышцы, при неполном разделении передней и задней папиллярной мышцы, от которой отходят короткие створочные хорды с облитерацией межхордальных пространств и при

удлинении одной папиллярной мышцы, головка которой достигает створки МК (асимметричный “парашютообразный” МК). “Парашютообразный” МК встречается часто в сочетании с супрамитральным кольцом [39, 48].

Oosthoek PW, et al., 1997г описал неполную форму “парашютообразного” МК с двумя папиллярными мышцами, одна из которых гипоплазированая, другая — доминантная, вытянутая с большим количеством сухожильных хорд. Гипоплазированная папиллярная мышца верхушкой может прикрепляться непосредственно к створке МК, за счет чего формируется асимметричная форма “парашютообразного” МК. Длительное время аномалия протекает малосимптомно, поскольку митральный стеноз в этом случае не формируется [49].

Диагностируют аномалию в детском возрасте, тогда же корригируют выявленные пороки оперативными методами. Изолированная аномалия встречается редко, бессимптомное течение нехарактерно [39].

До 2010г зарегистрировали 9 случаев “парашютообразного” МК у взрослых [50]. Частота развития аномалии составляла при аутопсии 0,6% при ВПС при клиническом исследовании — 0,21-0,42% случая. Оперативное лечение аномалии часто сопровождается неблагоприятным прогнозом. Восемнадцатилетняя выживаемость пациентов после хирургического лечения составляет 18% [51].

Удлиненные папиллярные мышцы. В 1967г Layman NE, et al. описал редкую аномалию МК с увеличенными и удлиненными, изредка соединенными между собой, папиллярными мышцами, с короткими фиброзными тяжами, прикрепляющимися к свободному краю передней створки МК [52].

Вследствие отсутствия створочных хорд ограничивается движение створки, препятствующее смыканию передней и задней створок. При исследовании пациентов с удлиненными папиллярными мышцами и короткими створочными хордами отмечают признаки митральной недостаточности и/или стеноза. Задняя створка часто не изменена и соединяется с папиллярными мышцами обычными по длине сухожильными хордами. В редких случаях хорды, тянущиеся к задней створке, также замещены коротким фиброзным тяжом (рис. 6).

МК в этом случае приобретает форму “аркады” (или “гамака” Carpentier A, et al., 1976г). Створки клапана нормальной или увеличенной толщины, вследствие чего возникают неправильные предположения о ревматической природе изменений структуры створок [52].

Аномалия является редкой, диагностируют преимущественно у детей в возрасте до 3 лет. К 2010г опубликовано описание 15 случаев у взрослых старше 18 лет, наибольший возраст выжившего пациента — 65 лет. Из всех зарегистрированных случаев при ЭхоКГ-исследовании диагностировано 2 случая аномалии, остальные выявлены во время оперативного лечения. Клиническая картина аномалии зависит от тяжести митрального стеноза и/или недостаточности. При выраженных нарушениях детей с аномалией оперируют в раннем возрасте, у взрослых пациентов поздняя диагностика объяснялась менее тяжелой степенью стеноза. Во взрослом возрасте, поскольку встречаемость невысокая, аномалия не всегда правильно оценивается [53, 54].

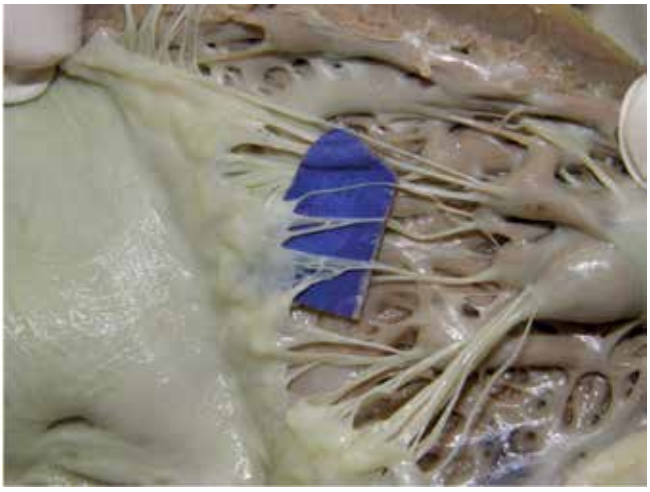

Рис. 6. Аномалии задней группы папиллярных мышц и створочных хорд МК: расщепление, гипоплазия и удлинение головок папиллярных мышц, частичное отсутствие деления на ряды и незавершенное разделение маргинальных створочных хорд (собственное наблюдение).

Начиная с 1977г исследователи предложили несколько классификаций врожденных аномалий МК, однако ни одна из них не отражала то множество комбинаций поражения компонентов МК, которое выявляют прижизненно и при посмертном исследовании. Наиболее практичной является описательная систематизации аномалий, предложенная Mitruka SN, et al., 2000г [55]. Авторы представили нарушения гемодинамики и посегментную локализацию аномалий (табл. 2).

Аномалии МК комплекса представлены широким спектром изменений, нередко связанных с другими структурными врожденными поражениями сердца, в связи с чем необходимо тщательное посегментное исследование визуализирующими методами диагностики [56]. В ретроспективном эхокардиографическом исследовании пациентов с двустворчатым аортальным клапаном в 5,8% случаев (чаще, чем у людей без порока сердца) van Rensburg A, et al. [57] выявили аномалии МК, вызывающие гемодинамические расстройства — митральную недостаточность (“парашютообразный” МК, дополнительная створка МК, ПМК, расщелина створки) и изменения, не вызывающие нарушений внутрисердечной гемодинамики (удлиненная перед-

Таблица 2

Классификация врожденных аномалий МКК сердца [из 47 с изменениями]

Локализация аномальных структур, тип нарушений				Нарушения гемодинамики
Надклапанная	Супрамитральное кольцо	Надклапанное		Митральный стеноз Митральная недостаточность Сочетание стеноза и недостаточности
		Интрамитральное		
Клапанная	Фиброзное кольцо	Двойной митральный клапан		
	Створки	Двойное устье клапана	Тип	
			полный мостовой	
			неполный мостовой	
			дырочный	
		Изолированная расщелина створки	Передней створки	
			Задней створки	
		Трехстворчатый клапан		
		Четырехстворчатый клапан		
		Гипоплазия (атрезия) створки	Передней створки	
			Задней створки	
		Пролабирование створки	Передней створки	
			Задней створки	
			Передней и задней створки	
		“Парашютообразный” клапан	Симметричный	
			Асимметричный	
		Клапан в виде “аркады” или “гамака”		
Подклапанная	Папиллярные мышцы	Одиночная папиллярная мышца		
		Удлиненная папиллярная мышца		
		Избыточное количество папиллярных мышц		
	Сухожильные хорды	Короткие или длинные Множественное или единичное разветвление	Не типичные зоны прикрепления	
Сочетание аномалий				

няя створка, аномалии количества и формы папиллярных мышц, аномально расположенные хорды ЛЖ). Исследователи подтвердили нередкое сочетание аномалий различных структур сердца.

Наиболее доступное исследование — ЭхоКГ, которая выполняется согласно рекомендациям, с осмотром, морфометрической оценкой структур сердца и гемодинамики. Аномалии могут оказывать значительное влияние на функцию клапана с детского возраста или протекать малосимптомно, вызывая гемодинамические нарушения в более поздние сроки у взрослых. Клинические симптомы часто указывают на митральную недостаточность и/или реже на митральный стеноз и их сочетание.

Многие аномалии при своевременной диагностике успешно корригируют хирургическими методами лечения, зависящими от правильной предоперационной оценки внутреннего строения сердца. Точное описание аномалий осуществляют с помощью чреспищеводной ЭхоКГ, дополняя сведения о нарушениях структуры и функции сердца другими методами визуализации (магнитно-резонансная томография). С целью выявления аномалий необходимо представлять и знать возможные нарушения развития МКК и методы их оценки. Своевременная диагностика аномалий МКК имеет большое значение для выбора хирургического метода лечения и прогноза пациента.

Отношения и деятельность: все авторы заявляют об отсутствии потенциального конфликта интересов, требующего раскрытия в данной статье.

Литература/References

1. Muresian H. The clinical anatomy of the mitral valve. Clin Anat. 2009;22:85-98. doi:10.1002/ca.20692.
2. Banerjee A, Kohl T, Silverman NH. Echocardiographic evaluation of congenital mitral valve anomalies in children. Am J Cardiol. 1995;76:1284-91.
3. Remenyi B, Gentles TL. Congenital mitral valve lesions: Correlation between morphology and imaging. Ann Pediatr Cardiol. 2012;5(1):3-12. doi:10.4103/0974-2069.93703.
4. Webb RH, Wilson NJ, Lennon DR, et al. Optimising echocardiographic screening for rheumatic heart disease in New Zealand: not all valve disease is rheumatic. Cardiol Young. 2011;21:436-43. doi:10.1017/S1047951111000266.
5. Hoffman JI, Kaplan S. The incidence of congenital heart disease. J Am Coll Cardiol. 2002;39:1890-900.
6. Ho SY. Anatomy of the mitral valve. Heart. 2002;88(Suppl IV):iv5-iv10. doi:10.1136/heart.88.suppl_4.iv5.
7. Muresian H, Diena M, Cerin G, et al. Mitral valve: New insights into the clinical anatomy. J Clin Med. 2006;1(4):80-7.
8. Liao J, Vesely I. A structural basis for the size-related mechanical properties of mitral valve chordae tendineae. J Biomech. 2003;36(8):1125-33.
9. Castillo JG, Solis J, Gonzalez-Pinto A, et al. Surgical Echocardiography of the Mitral Valve. Rev Esp Cardiol. 2011;64:1169-81 doi:10.1016/j.rec.2011.06.023.
10. Eriksson MJ, Bitkover CY, Omran AS, et al. Mitral annular disjunction in advanced myxomatous mitral valve disease: echocardiographic detection and surgical correction. J Am Soc Echocardiogr. 2005;18:1014-22. doi:10.1016/j.echo.2005.06.013.
11. Konda T, Tani T, Suganuma N, et al. The analysis of mitral annular disjunction detected by echocardiography and comparison with previously reported pathological data. J Echocardiogr. 2017;15(4):176-85. doi:10.1007/s12574-017-0349-1.
12. Gilles JM, Burkett G, Patel D. Obstetric management in 219 cases of infants with hypoplastic left heart syndrome. Am J Obstet Gynecol. 1999;181(1):226.
13. Caciolli S, Gelsomino S, Fradella G, et al. Severe hypoplasia of the posterior mitral leaflet. Ann Thorac Surg. 2008;86(6):1978-79. doi:10.1016/j.athoracsur.2008.05.055.
14. Pourafkari L, Baghbani-Oskouei A, Toufan M, et al. Hypoplastic posterior mitral valve leaflet: A case report and review of the literature. Echocardiogr. 2018;35(7):1052-55. doi:10.1111/echo.13898
15. Tandon T, Patel A, Murray J, et al. Posterior mitral valve leaflet hypoplasia: an unusual presentation of mitral regurgitation. JACC. 2019;73(9):Suppl1.:2359. doi:10.1016/S0735-1097(19)32965-1.
16. Bhatia M, Kumar P, Martinelli SM. Surgical Echocardiography of the MV: Focus on 3D. Semin Cardiothorac Vasc Anesth. 2019 Mar;23(1):26-36. doi:10.1177/1089253218789409.
17. Purnode P, Rombaut E, Gerard M, et al. Double orifice mitral valve with flail leaflet: A transoesophageal echocardiographic examination. Eur J Echocardiogr. 2000;1:144-6. doi:10.1053/euje.2000.0015.
18. Bano-Rodrigo A, Van Praagh S, Trowitzsch E, et al. Double- orifice mitral valve: a study of 27 postmortem cases with Congenital malformations of the mitral valve developmental, diagnostic and surgical considerations. Am J Cardiol.1988;61:152-60.
19. Trowitzsch E, Bano-Rodrigo A, Burger BM, et al. Two-dimensional echocardiographic findings in double orifice mitral valve. J Am Coll Cardiol. 1985;6(2):383-7.
20. Liu S, Ren W, Ma C, et al. Congenital Double-Orifice Mitral Valve in Asymptomatic Patients. Int Heart J. 2018;59(1):213-5. doi:10.1536/ihj.17-033.
21. Mychaskiw G, Sachdev V, Braden DA, et al. Supramitral ring: an unusual cause of congenital mitral stenosis. Case series and review. J Cardiovasc Surg. 2002;43(2):199-202.
22. Shone JD, Sellers RD, Anderson RC, et al. The developmental complex of ''parachute mitral valve'' supravalvular ring of left atrium, subaortic stenosis, and coarctation of aorta. Am J Cardiol. 1963;11:714-25.
23. Carpentier AF, Lessana A, Relland JY, et al. The "physio-ring": an advanced concept in mitral valve annuloplasty. Ann Thorac Surg. 1995;60:1177-85.
24. Toscano A, Pasquini L, Iacobelli R, et al. Congenital supravalvular mitral ring: an underestimated anomaly. J Thorac Cardiovasc Surg. 2009;137(3):538-42. doi:10.1016/j.jtcvs.2008.08.023.
25. Collison SP, Kaushal SK, Dagar KS, et al. Supramitral ring: good prognosis in a subset of patients with congenital mitral stenosis. Ann Thorac Surg. 2006;81:997-1001.
26. Abadir S, Fouilloux V, Metras D, et al. Isolated cleft of the mitral valve: distinctive features and surgical management. Ann Thorac Surg. 2009;88:839-43. doi:10.1016/j.athoracsur.2009.06.004.
27. Van Praagh S, Porras D, Oppido G, et al. Cleft mitral valve without ostium primum defect: anatomic data and surgical considerations based on 41 cases. Ann Thorac Surg. 2003;75:1752-62.
28. Hammiri AE, Drighil A, Benhaourech S. Spectrum of cardiac lesions associated with Isolated Cleft Mitral Valve and their impact on therapeutic choices. Arq Bras Cardiol. 2016;106(5):367-72. doi:10.5935/abc.20160053.
29. Kent SM, Markwood TT, Vernalis MN, et al. Cleft posterior mitral valve leaflet associated with counterclockwise papillary muscle malrotation. J Am Soc Echocardiogr. 2001;14:303-4. doi:10.1067/mje.2001.110140.
30. Narang A, Addetia K, Weinert L, et al. Diagnosis of Isolated Cleft Mitral Valve Using Three-Dimensional Echocardiography. J Am Soc Echocardiogr. 2018;31(11):1161-67. doi:10.1016/j.echo.2018.06.008.
31. Chachoua A, Abboub B, Chemti S, et al. Trileaflet mitral valve associated with a bicuspid aortic valve. J Card Cases. 2016;13:37-9. doi:10.1016/j.jccase.
32. Irwin RB, Macnab A, Schmitt M. Tri-leaflet mitral valve in combination with hypertrophic cardiomyopathy. Eur Heart J. 2011;32:534. doi:10.1093/eur-heartj/ehq380.
33. D'Ancona G, Neuhausen-Abramkina A, Atmowihardjo I, et al. Tri-leaflet mitral valve anatomy: a rare occurrence leading to severe mitral valve regurgitation. Eur Heart J. 2015;36(26):1697. doi:10.1093/eurheartj/ehv124
34. Kauss ML, Miranda W, Sinak LJ, et al. Quadricuspid mitral valve: a rare phenotype associated with hypertrophic cardiomyopathy. Eur Heart J. 2018;39(15):1280. doi:10.1093/eurheartj/ehx690.
35. Delling FN, Vasan RS. Epidemiology and pathophysiology of mitral valve prolapse: new insights into disease progression, genetics, and molecular basis. Circulation. 2014;129:2158-70. doi:10.1161/CIRCULATIONAHA.113.006702.
36. Sattur S, Bates S, Movahed MR. Prevalence of mitral valve prolapse and associated valvular regurgitations in healthy teenagers undergoing screening echocardiography. Exp Clin Cardiol. 2010;15:e13-5.
37. Freed LA, Levy D, Levine RA, et al. Prevalence and clinical outcome of mitral-valve prolapse. N Engl J Med. 1999;341:1-7.
38. Padang R, Bagnall RD, Semsarian C. Genetic basis of familial valvular heart disease. Circ Cardiovasc Genet. 2012;5(5):569-80. doi:10.1161/circgenetics.
39. Séguéla P-M, Houyel L, Acar P. Congenital malformations of the mitral valve Arc Cardiovasc Dis. 2011;104:465-79. doi:10.1016/j.acvd.2011.06.004.
40. Levine RA, Hagege AA, Judge DP, et al. Mitral valve disease-morphology and mechanisms. Nar Rev Cardiol. 2015;12(12):689-710. doi:10.1038/nrcardio.2015.161.
41. Rizzo S, Basso C, Lazzarini E, et al. TGF-beta1 pathway activation and adherens junction molecular pattern in nonsyndromic mitral valve prolapse. Cardiovasc Pathol. 2015;24(6):359-67. doi:10.1016/jcarpath.
42. Kyndt F, Gueffet JP, Probst V, et al. Mutations in the gene encoding Filamin A as a cause for familial cardiac valvular dystrophy. Circulation. 2007;115:40-9. doi:10.1161/CIRCULATIONAHA.106.622621.
43. Bernstein JA, Bernstein D, Hehr U, et al. Familial cardiac valvulopathy due to Filamin A mutation. Am J Med Genet A. 2011;155A:2236-41. doi:10.1002/ajmg.a.34132.
44. Tourneau T, Scouarnec S, Cueff C, et al. New insights into mitral valve dystrophy: a Filamin-A genotype–phenotype and outcome study. Tur Heart J. 2018;39(15):1269-77. doi:10.1093/eurheartj/ehx505.
45. Delling FN, Rong J, Larson MG, et al. Evolution of mitral valve prolapse: insights from the Framingham Heart Study. Circulation. 2016;133(17):1688-95. doi:10.1161/circulationaha.115.020621.
46. Boudoulas KD, Boudoulas H. Floppy mitral valve (FMV)/mitral valve prolapse (MVP) and the FMV/MVP syndrome: pathophysiologic mechanisms and pathogenesis of symptoms. Cardiology. 2013;126(2):69-80. doi:10.1159/000351094.
47. Mohan JC, Shukla M, Mohan V, et al. Spectrum of congenital mitral valve abnormalities associated with solitary undifferentiated papillary muscle in adults. Indian Heart J. 2016;68(5):639-45. doi:10.1016/j.ihj.2015.12.014.
48. Tandon R, Moller JH, Edwards J. E. Anomalies associated with the parachute mitral valve a pathologic analysis of 52 cases. Can J Cardiol. 1986;2:278-81.
49. Oosthoek PW, Wenink AC, Macedo AJ, et al. The parachute-like asymmetric mitral valve and its two papillary muscles. J Thorac Cardiovasc Surg. 1997;114:9-15. doi:10.1016/SOOO22-5223(97)70111-9.
50. Lopez-Pardo F, Urbano-Moral JA, González-Calle A, et al. Three-dimensional transesophageal echocardiography in the ana- tomical assessment of isolated parachute mitral valve in an adult patient. Echocardiogr. 2015;32(11):1732-35. doi:10.1111/echo.13003.
51. Rim Y, McPherson DD, Kim H. Effect of congenital anomalies of the papillary muscles on mitral valve function. J Med Biol Eng. 2015;35(1):104-12. doi:10.1007/s40846-015-0011-1.
52. Layman TE, Edwards JE. Anomalous mitral arcade: a type of congenital mitral insufficiency. Circulation. 1967;35(2):389-95.
53. Hakim FA, Krishnaswamy C, Mookadam F. Mitral arcade in adults — A systematic overview. Echocardiography. 2013;30(3):354-59. doi:10.1111/echo.12126.
54. Federici D, Palmerini E, Lisi M, et al. Congenital Mitral Disease: Anomalous Mitral Arcade in a Young Man. Ann Thoracic Surgery. 2010;89(2):629-31. doi:10.1016/j.athoracsur.2009.07.070.
55. Mitruka SN, Lamberti JJ. Congenital heart surgery nomenclature and database project: Mitral valve disease. Ann Thorac Surg. 2000;69(4 Suppl):S132-46. doi:10.1016/s0003-4975(99)01360-0.
56. Teo LL, Cannell T, Babu-Narayan SV, et al. Prevalence of associated cardiovascular abnormalities in 500 patients with aortic coarctation referred for cardiovascular magnetic resonance imaging to a tertiary center. Pediatric Cardiology. 2011;32(8):1120-7. doi:10.1007/s00246-011-9981-0.
57. van Rensburg A, Herbst P, Doubell A. A retrospective analysis of mitral valve pathology in the setting of bicuspid aortic valves. Echo Res Pract. 2017;4(2):21-8. doi:10.1530/ERP-17-0016.