Результаты интрамиокардиальной имплантации обработанных эритропоэтином аутологичных клеток костного мозга при хирургическом лечении ишемической болезни сердца с критическим поражением коронарных артерий

Фомичев А. В., Чернявский А. М., Гуляева К. К., Повещенко О. В., Лыков А. П., Карева Ю. Е., Минин С. М., Никитин Н. А.

Цель. Клинико-функциональная оценка безопасности и эффективности применения интрамиокардиальной имплантации клеток аутологичного костного мозга, обработанных эритропоэтином, в хирургии ишемической болезни сердца (ИБС).

Материал и методы. 80 больных с ИБС с диффузным и/или дистальным поражением правой коронарной артерии рандомизированы на две группы: пациентам 1 группы (№ 40) выполнено коронарное шунтирование, с имплантацией прекондиционированных эритропоэтином клеток аутологичного костного мозга в область нижней стенки левого желудочка, пациентам 2 группы (группа контроля, № 40) выполнено коронарное шунтирование системы левой коронарной артерии. Оценка клинического статуса, перфузии и сократительной способности миокарда выполнена исходно, через 6 и 12 мес. после операции. Информированное письменное согласие на проведение исследования получено у всех пациентов.

Результаты. Через 6 мес. после операции выявлено более выраженное снижение функционального класса (ФК) стенокардии (CCS) в основной группе по сравнению с группой контроля, улучшение показателей теста 6-минутной ходьбы.

Через 12 мес. после операции выраженность стенокардии в обеих группах осталась практически на том же уровне в обеих группах. В группе контроля 45,2% пациента имели I ФК (CCS), 52,3% пациентов стенокардии не имели. В обеих группах выявлен возврат стенокардии у 1 пациента (III ФК), при работающих коронарных шунтах по данным коронарошунтографии.

По результатам двухэтапной сцинтиграфии миокарда с технетрилом (Tc99) через 6 мес. после хирургического вмешательства наблюдается значимое улучшение миокардиальной перфузии, при этом имело место уменьшение величины как стойких дефектов перфузии, так и стресс-индуцированных дефектов. В контрольной группе через 6 мес. значимой динамики перфузии нижней стенки левого желудочка не выявлено.

Через 12 мес. после хирургического лечения правой коронарной артерии у пациентов из группы исследования выявили уменьшение стресс-дефекта, стабильного дефекта перфузии, SDSRCA. У пациентов из группы контроля в бассейне кровоснабжения правой коронарной артерии выявили значимое уменьшение только стресс-дефекта.

Заключение. Исследование продемонстрировало значимое улучшение перфузии и функционального состояния миокарда в зоне непрямой реваскуляризации, лучшие показатели ФК (CCS), теста 6-минутной ходьбы у пациентов в основной группе.

Российский кардиологический журнал. 2019;24(1):62–69
http://dx.doi.org/10.15829/1560-4071-2019-1-62-69

Ключевые слова: ишемическая болезнь сердца, стволовые клетки, эритропоэтин.

Конфликт интересов: не заявлен.

Финансирование. Данная работа была выполнена при поддержке гранта Российского Научного Фонда (проект 16-15-00057).

ФГБУ Национальный медицинский исследовательский центр им. академика Е. Н. Мешалкина Минздрава России, Новосибирск, Россия.

Фомичев А. В.* — к.м.н., врач сердечно-сосудистый хирург, ORCID: 0000-0001-8576-9617, Чернявский А. М. — д.м.н., руководитель Центра хирургии аорты, коронарных и периферических артерий, ORCID: 0000-0001-9818-8678, Гуляева К. К. — аспирант, ORCID: 0000-0002-5717-6141, Повещенко О. В. — д.м.н., зав. лабораторией клеточных технологий, НИИКЭЛ Лаборатория клеточных технологий, ORCID: 0000-0001-9956-0056, Лыков А. П. — к.м.н., с.н.с., ORCID: 0000-0003-4897-8676, Карева Ю. Е. — к.м.н., врач сердечно-сосудистый хирург, ORCID: 0000-0002-7787-4692, Минин С. М. — к.м.н., зав. отделением радиоизотопной диагностики, ORCID: 0000-0001-6626-6408, Никитин Н. А. — врач лучевой диагностики, ORCID: 0000-0001-5643-9109.

*Автор, ответственный за переписку (Corresponding author):
a_fomichev@list.ru

АКШ — аортокоронарное шунтирование, ИБС — ишемическая болезнь сердца, ИМ — инфаркт миокарда, ККМ — клетки костного мозга, ЛЖ — левый желудочек, МРТ — магнитно-резонансная томография, ПКА — правая коронарная артерия, ФВ — фракция выброса, ФК — функциональный класс, ЭхоКГ — эхокардиография

Рукопись получена 17.12.2018
Рецензия получена 18.01.2019
Принята к публикации 21.01.2019

CC BY 4.0

The results of intramyocardial implantation of autologous bone marrow cells treated with erythropoietin in the surgical treatment of coronary artery disease with severe lesion of vessels

Fomichev A. V., Chernyavsky A. M., Gulyaeva K. K., Poveshchenko O. V., Lykov A. P., Kareva Yu. E., Minin S. M., Nikitin N. A.

Aim. To assess safety and efficacy of intramyocardial implantation of autologous bone marrow cells treated with erythropoietin in surgery for coronary artery disease (CAD).

Materials and methods. Eighty patients with CAD with diffuse and (or) distal lesions of the right coronary artery were randomly assigned to two groups: patients of group 1 (n=40) underwent coronary bypass surgery, implantation of autologous bone marrow cells treated with erythropoietin into the lower wall of the left ventricle, patients of group 2 (control group, n=40) underwent bypass surgery of the left coronary artery. Evaluation of the clinical status, perfusion and contractility of the myocardium was performed initially, 6 and 12 months after surgery.

Results. Six months after the operation, we found more pronounced decrease of functional class (FC) of angina and improvement in the 6-min walk distance in the main group compared with the control group.

Twelve months after surgery, the severity of angina remained at the same level in both groups. In the control group, 45,2% of patients had FC I, 52,3% of patients did not have angina. In both groups, angina return was detected in 1 patient (FC III). According to the results of two-step myocardial scintigraphy with Technetril (Tc99), 6 months after surgery, a significant improvement in myocardial perfusion was observed. In the control group, after 6 months, no significant dynamics of perfusion of the lower wall of the left ventricle was detected.

Twelve months after the surgical treatment of the right coronary artery in patients from the group 1 revealed a decrease in the stress defect and the stable perfusion defect. In patients from the control only a significant stress defect was found to decrease.

Conclusion. The study demonstrated decrease of FCs, significant improvement in perfusion, functional state of the myocardium and 6-min walk distance in patients of group 1.

Russian Journal of Cardiology. 2019;24(1):62–69
http://dx.doi.org/10.15829/1560-4071-2019-1-62-69

Key words: coronary artery disease, stem cells, erythropoietin.

Conflicts of interest: nothing to declare.

Funding. This work was supported by a grant from the Russian Science Foundation (project 16-15-00057).

E. N. Meshalkin National Medical Research Center, Novosibirsk, Russia.

Fomichev A. V. ORCID: 0000-0001-8576-9617, Chernyavsky A. M. ORCID: 0000-0001-9818-8678, Gulyaeva K. K. ORCID: 0000-0002-5717-6141, Poveshchenko O. V. ORCID: 0000-0001-9956-0056, Lykov A. P. ORCID: 0000-0003-4897-8676, Kareva Yu. E. ORCID: 0000-0002-7787-4692, Minin S. M. ORCID: 0000-0001-6626-6408, Nikitin N. A. ORCID: 0000-0001-5643-9109.

Received: 17.12.2018 **Revision Received:** 18.01.2018 **Accepted:** 21.01.2019

Ишемическая болезнь сердца (ИБС) стоит на первом месте среди болезней системы кровообращения (БСК). Согласно статистическим данным Всемирной организации здравоохранения в Российской Федерации по сравнению со странами Евросоюза и Соединенных Штатов Америки (США) имеет место значительное превышение показателей смертности от БСК, в том числе ИБС [1]. Стандартизованный коэффициент смертности (СКС) от всех форм ИБС среди мужчин в возрасте 50 лет и старше в России составил 2153,1 в США 712,6, а среди женщин, соответственно — 1288,3 и 421,2 [1]. Таким образом, СКС в России в 3 превышает аналогичный показатель в США. В связи со сложившейся ситуацией, необходимо вводить новые и улучшать существующие методы лечения и профилактики ИБС.

В настоящее время основным методом хирургического лечения хронической ИБС является прямая реваскуляризация миокарда, которая включает в себя коронарное шунтирование и чрескожное коронарное вмешательство. В 25-30% случаев диаметр коронарных артерий недостаточен для шунтирования. Помимо этого, часть сосудов коронарного русла диффузно и/или дистально поражена. Малый диаметр, диффузное и/или дистальное поражение коронарных артерий делают их нешунтабельными. Для пациентов с такими предикторами, к которым также можно отнести диффузное поражение интрамуральных ветвей коронарных артерий и неудачную прямую реваскуляризацию миокарда ранее, необходимо развитие альтернативных методов реваскуляризации миокарда.

Ряд крупных исследований эффекта применения мононуклеарной фракции костномозгового происхождения, с целью ангио- и васкулогенеза [2], продемонстрировал неоднозначные результаты, что с подвигло на поиск вариантов повышения эффективности клеток костного мозга (ККМ). Один из таких вариантов — использование факторов роста для прекондиционирования мононуклеарных ККМ.

Эритропоэтин — гемопоэтический гормон, продуцируемый почками, ответственный за пролиферацию, дифференциацию и угнетение апоптоза в чувствительных к нему клетках кроветворной ткани благодаря имеющимся на их мембране рецепторам эритропоэтина. Установлены стимулирующие эффекты эритропоэтина на кардиомиоциты, гладкие мышцы артериальных и венозных сосудов, эндотелиальные клетки и др. [3].

Экспериментальные исследования *in vivo* показали, что применение эритропоэтина во время ишемии/реперфузии миокарда приводит к ограничению зоны инфаркта и степени апоптоза. В отдаленном периоде применение эритропоэтина может способствовать процессу неоангиогенеза и васкулогенеза либо путем стимулирования эндотелиальных клеток *in situ*, либо путем мобилизации эндотелиальных клеток-предшественников из костного мозга. Было проведено первое рандомизированное клиническое исследование, демонстрирующее безопасность назначения эритропоэтина пациентам с острым инфарктом миокарда (ИМ) [4]. В работе Brunner S, et al. (2009) [5] назначение эритропоэтина мышам с ИМ приводило к потенцированию хоуминга костномозговых клеток-предшественников в ишемизированный участок [5]. Ward MR, et al. (2008) [6] показали, что мезенхимальные стволовые клетки, в большей степени секретирующие эритропоэтин, обладают большей способностью к миграции и пролиферации [6]. Zhang DG, et al. (2007) [7] продемонстрировали значительное уменьшение размера инфарцированного миокарда, увеличение плотности капилляров, уменьшение зоны фиброза, уменьшение полости левого желудочка (ЛЖ) и улучшение сократимости миокарда на модели острого ИМ крыс после интрамиокардиальной инъекции мезенхимальных стволовых клеток костномозгового происхождения в сочетании с инфузией эритропоэтина [7]. Подобные результаты получили Zhonghua XX, et al. (2006) [8]. Обнадеживающие экспериментальные данные являются основанием для клинического испытания метода.

Материал и методы

Объектом исследования стали 80 пациентов: основная и контрольная группы с диффузным и дистальным поражением правой коронарной артерии (ПКА). Информированное письменное согласие на проведение исследования получено у всех пациентов.

Исследование было выполнено в соответствии со стандартами надлежащей клинической практики (Good Clinical Practice) и принципами Хельсинкской Декларации. Протокол исследования был одобрен локальным этическим комитетом.

Рис. 1. Дизайн исследования.

Критерии включения пациентов: 1. Возраст 18-80 лет. 2. Диффузное и/или дистальное поражение ПКА, невозможность ее шунтирования. 3. Наличие в области операции жизнеспособного (гибернированного) миокарда.

Критерии не включения пациентов: 1. Сопутствующая кардиальная патология, требующая хирургической коррекции. 2. Выявление злокачественных опухолей за последние 5 лет. 3. Сосудистые пролиферативные заболевания (диабетическая ретинопатия, артериовенозные мальформации, гемангиомы). 4. Фракция выброса (ФВ) ЛЖ <40%.

Согласно дизайну (рис. 1), после определения показаний к операции, методом “конвертов” выполнялась рандомизация пациентов в одну из двух групп: пациентам первой группы (40 пациентов) выполнялось коронарное шунтирование бассейна левой коронарной артерии (ЛКА), интрамиокардиальная имплантация аутологичных ККМ в лазерные каналы нижней стенки ЛЖ (бассейн кровоснабжения ПКА); пациентам второй группы (40 пациентов, группа контроля) выполнялось только коронарное шунтирование бассейна ЛКА. Эффективность реваскуляризации оценивалась посредством исследования клинического статуса и данных инструментального обследования исходно, через 6 и 12 мес. после операции.

Клинические параметры. Функциональный класс (ФК) стенокардии (CCS), ФК сердечной недостаточности (NYHA), 6-минутный тест ходьбы.

С целью определения ФК стенокардии использована классификация CCS. Согласно классификации CCS, большинство больных имели III функциональный класс стенокардии: в основной группе 78,3% пациентов имели III ФК (CCS), 16,2% — II ФК, 5,4% имели нестабильную стенокардию.

В группе контроля 71,2% пациентов имели III ФК (CCS), 16,6% — II ФК, 3,3% имели IV ФК стенокардии, 8,9% имели нестабильную стенокардию. По данным анамнеза 75,1% больных перенесли ИМ в разные сроки до операции, подтвержденный клинико-инструментальными методами исследования. Также выполнялась оценка ФК сердечной недостаточности по NYHA. Исходно в основной группе 62,1% пациентов имели II ФК (NYHA), 37,9% — III ФК (NYHA). В контрольной группе 56,6% пациентов имели III ФК (NYHA), 40% пациентов имели II ФК (NYHA), 3,3% имели I ФК (NYHA).

Инструментальные методы: двухэтапная сцинтиграфия миокарда с ^{99m}Тс-Технетрилом (в покое и нагрузочная), трансторакальная эхокардиография (ЭхоКГ), магнитно-резонансная томография (МРТ) сердца с контрастированием.

Оценку перфузии и функционального состояния миокарда ЛЖ осуществляли по данным ОФЭКТ с ^{99m}Тс-МИБИ (Технетрил, Диамед) исходно, через 6 мес. после хирургического лечения. Радиоизотопное исследование проводили по протоколу “нагрузка-покой”.

Оценку нарушений перфузии и сократительной функции миокарда ЛЖ выполняли в соответствии с актуальными рекомендациями Европейской ассоциации ядерной медицины (EANM). Количественную оценку нарушений перфузии проводили с использованием 17 сегментарной модели ЛЖ и 5-балльной шкалы, где: 0 — норма; 1 — сомнительная гипоперфузия; 2 — умеренная гипоперфузия; 3 — выраженная гипоперфузия и 4 — аперфузия. При этом рассчитывали размер дефекта перфузии в покое (SRS) и после стресс-теста (SSS) в процентах (%) как соотношение нарушения перфузии в баллах к сумме баллов во всех 17 сегментах полярной карты. Определяли размер стресс-индуцированного нарушения перфузии (SDS), как разность между размерами дефектов перфузии после стресс-теста и в покое. Стресс-индуцированное нарушение перфузии устанавливали при улучшении накопления радиофармпрепарата в сегменте миокарда при исследовании в покое, по сравнению с исследованием после стресс-теста. Анализ функционального состояния миокарда ЛЖ включал в себя определение ФВ.

Одним из основных инструментальных методов исследования явилась ЭхоКГ. В рамках этого метода уделялось внимание сократительной функции ЛЖ, наличию или отсутствию нарушений локальной сократимости. Для оценки сократимости, перфузии и жизнеспособности миокарда выполняли МРТ сердца с отсроченным контрастированием, а также тканевую допплерографию. Контрольное обследование пациентов выполнялось в сроки 6 и 12 мес. после операции.

Костный мозг получают пункцией плоских костей (подвздошные кости, грудина) за 3-4 часа до имплантации выделенных из костного мозга клеток. Для забора костного мозга используются одноразовые иглы для трепанобиопсии длиной 100 мм и диамет-

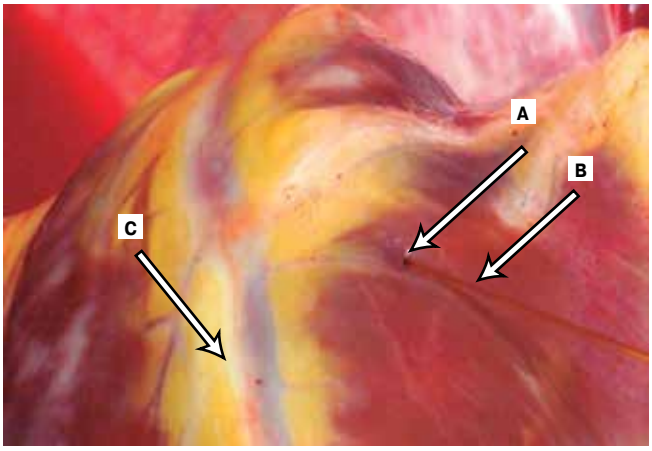

Рис. 2. Выполнение ТМЛР.
Примечание: А — устье лазерного канала, В — световод лазера, С — правая коронарная артерия.

ром 11-15G с применением одноразового 20 мл шприца. В разовые шприцы заранее добавляют 1 мл физиологического раствора с гепарином, исходя из расчета — 50 ед. гепарина на 1 мл получаемого аспирата костного мозга. Аспират забирается в стерильный флакон с 10 мл гепаринизированного физиологического раствора с конечной концентрацией гепарина 50 ед. на 1 мл костного мозга.

Получение целевых клеток из аутологичного костного мозга. Выделение мононуклеарной фракции должно производиться в условиях стерильного бокса, все основные манипуляции должны проводиться в ламинарном шкафу биологической защиты не менее IIа класса, при соответствующей экипировке персонала (стерильные перчатки, хирургические костюмы, маски, шапочки, стерильные халаты, бахилы). Полученный аспират костного мозга разводится физиологическим раствором в соотношении 1:3 и пипеткой наслаивается в стерильные прозрачные полипропиленовые пробирки на 50 мл с закрывающимися крышками типа Falcon на градиент плотности фиколл/урографина (р=1,077 г/мл). Соотношение раствора градиента к суспензии костного мозга 1:2. Пробирки помещают в центрифугу на 40 мин со значением g (ускорение) равным 400 и центрифугируют. Полученное “интерфазное кольцо” из мононуклеарных клеток пипеткой снимают с градиента, переносят в стерильные 50 мл пробирки типа Falcon с закрывающейся пробкой в количестве 20 мл, добавляют физиологический раствор до 50 мл, центрифугируют 10 мин с ускорением 400 g.

После центрифугирования пипеткой убирают надосадочную жидкость, добавляют 50 мл физиологического раствора, ресуспендируют и центрифугируют 10 мин с ускорением 400 g. После центрифугирования пипеткой убирают надосадочную жидкость, доводят до 50 мл питательной среды RPMI-1640 и переносят в пластиковый культуральный флакон, площадью 75 см^2, добавляют эритропоэтин (Рекормон, Германия; 33,4 МЕ/мл). Культивируют 60 мин при 37° С во влажной атмосфере с 5% содержании CO_2. После культивирования содержимое флакона переносят в пробирку, осаждают клетки, убирают надосадочную жидкость, доводят до 2 мл физ. раствором. Производится подсчет количества клеток и жизнеспособности (аликвота 50 мкл). Суспензия клеток переносится в стерильный флакон на 10 мл, герметично закрывается вальцеванием, транспортируется на хладогенах в специальном контейнере в клинику.

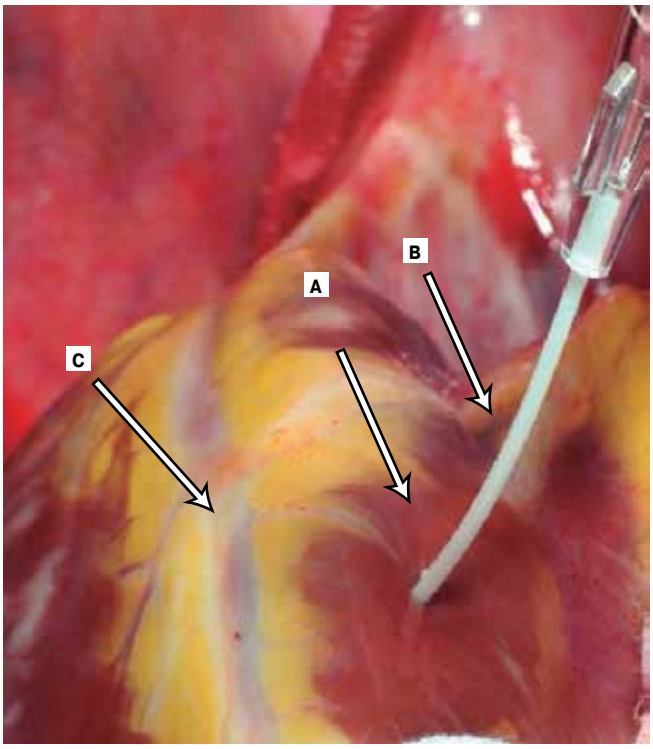

Рис. 3. Имплантация МФ ККМ.
Примечание: А — устье лазерного канала, В — канюля, С — правая коронарная артерия.

После выполнения основного метода кардиохирургического вмешательства выполняется формирование 5-7 радиально расходящихся из одной точки каналов-депо в участках миокарда, где невозможно провести прямую реваскуляризацию (рис. 2). Далее производится введение взвеси ККМ, с целью создания замкнутой полости на устье каналов накладывается кисетный шов (рис. 3). Среднее количество введенных клеток составляло около 80 млн. Лазерное излучение осуществляется через кварцевые световоды диаметром 0,4 мм в импульсном режиме, мощностью 8 Вт, длительность импульса 20 мс, интервалами 20 мс.

Статистический анализ. Эмпирические распределения данных исследовались на согласие с законом нормального распределения по критерию Шапиро-Уилка. Исследование выявило ненормальное распределение данных, вследствие чего для проверки гипотез о равенстве числовых характеристик выборочных распределений в сравниваемых группах использова-

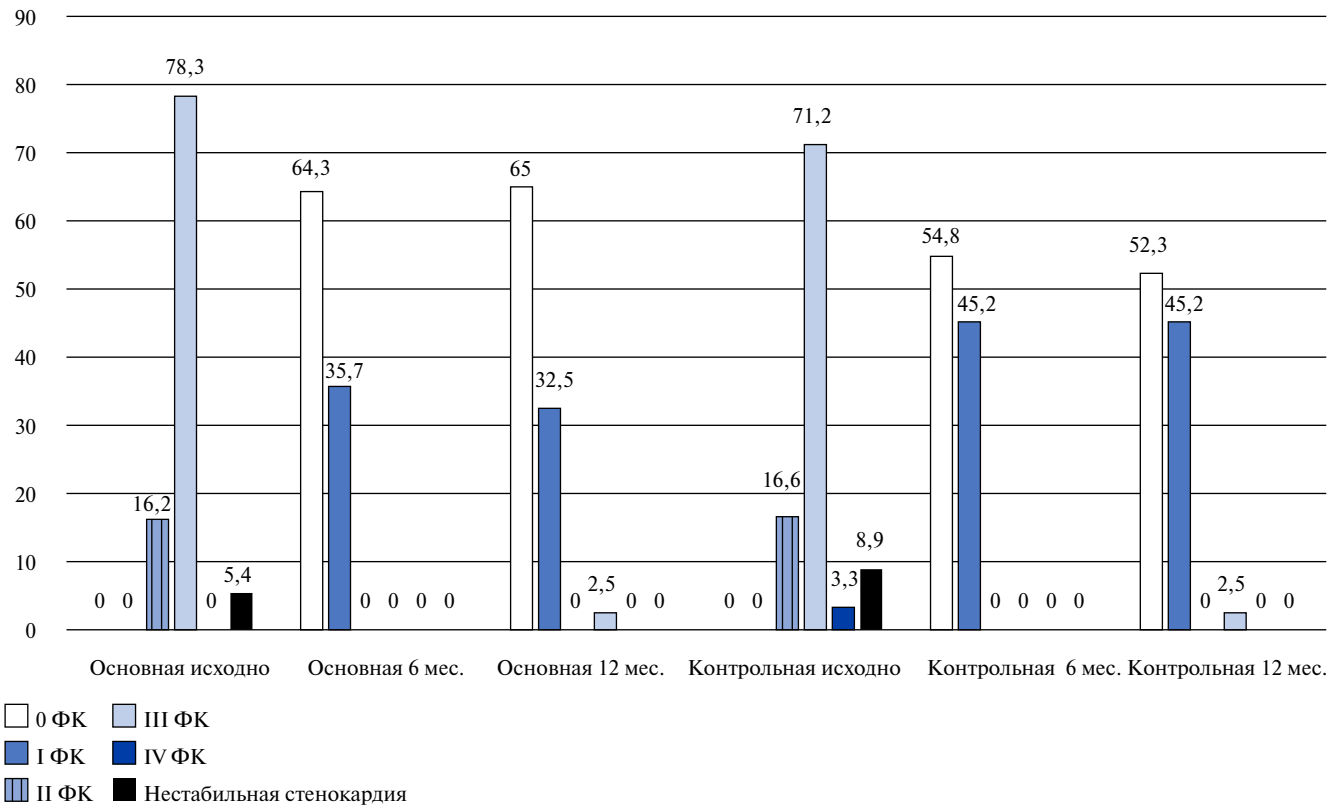

Рис. 4. Оценка ФК стенокардии (CCS) (%).

лись непараметрические критерии: непарный U-критерий Манна-Уитни, парный Т-критерий Уилкоксона. При сравнении нескольких зависимых выборок применялся критерий ANOVA Friedman.

Статистические дескриптивные характеристики были представлены в виде медианы [первый квартиль; третий квартиль] для числовых данных.

Проверка статистических гипотез проводилась при критическом уровне значимости p=0,05, то есть различие считалось статистически значимым, если p<0,05.

Результаты

Медиана возраста пациентов в группе непрямой реваскуляризации составила 63 [51; 68] года, в группе контроля — 64 [53; 68] года. Группы по возрасту сопоставимы (p=0,4). Соотношение мужчины/женщины — 1:2,5. Диагноз ИБС был поставлен всем больным при поступлении на основании анамнеза, клинической картины стенокардии напряжения, объективных дополнительных методов обследования.

Процедура забора аспирата костного мозга переносилась хорошо, постпункционных кровотечений и гематом выявлено не было. Процедура коронарного шунтирования выполнялась в условиях искусственного кровообращения по стандартной технологии. В послеоперационном периоде не выявлено нарушений сердечного ритма и проводимости. На завершающем этапе операции после прекращения окклюзии аорты у всех пациентов отмечалось самостоятельное восстановление сердечной деятельности. Не было значимой разницы во времени пребывания в палате интенсивной терапии: 22 [19, 24] часов в основной группе и 24 [21, 25] часов в контрольной (p=0,54).

Смерть на госпитальном этапе зафиксирована у одного пациента из основной группы (периоперационный ИМ боковой стенки — не в зоне непрямой реваскуляризации), у одного пациента из группы контроля, также вследствие периоперационного ИМ.

При оценке ФК стенокардии (CCS) через 6 мес. после операции выявлено значимое уменьшение выраженности стенокардии в обеих группах, более выраженное в основной группе (p=0,032): 35,7% пациентов имели I ФК (CCS), 64,3% стенокардии не имели. В группе контроля 45,2% пациентов имели I ФК (CCS), 54,8% пациентов стенокардии не имели.

Через 12 мес. после операции выраженность стенокардии в обеих группах осталась практически на том же уровне в обеих группах: 32,5% пациента имели I ФК (CCS), 65% стенокардии не имели, 2,5% (1 пациент) — III ФК (CCS). В группе контроля 45,2% пациента имели I ФК (CCS), 52,3% пациентов стенокардии не имели. В обеих группах выявлен возврат стенокардии у 1 пациента (III ФК), при работающих коронарных шунтах по данным коронарошунтографии (рис. 4).

При оценке степени выраженности сердечной недостаточности через 6 мес. также выявили значи-

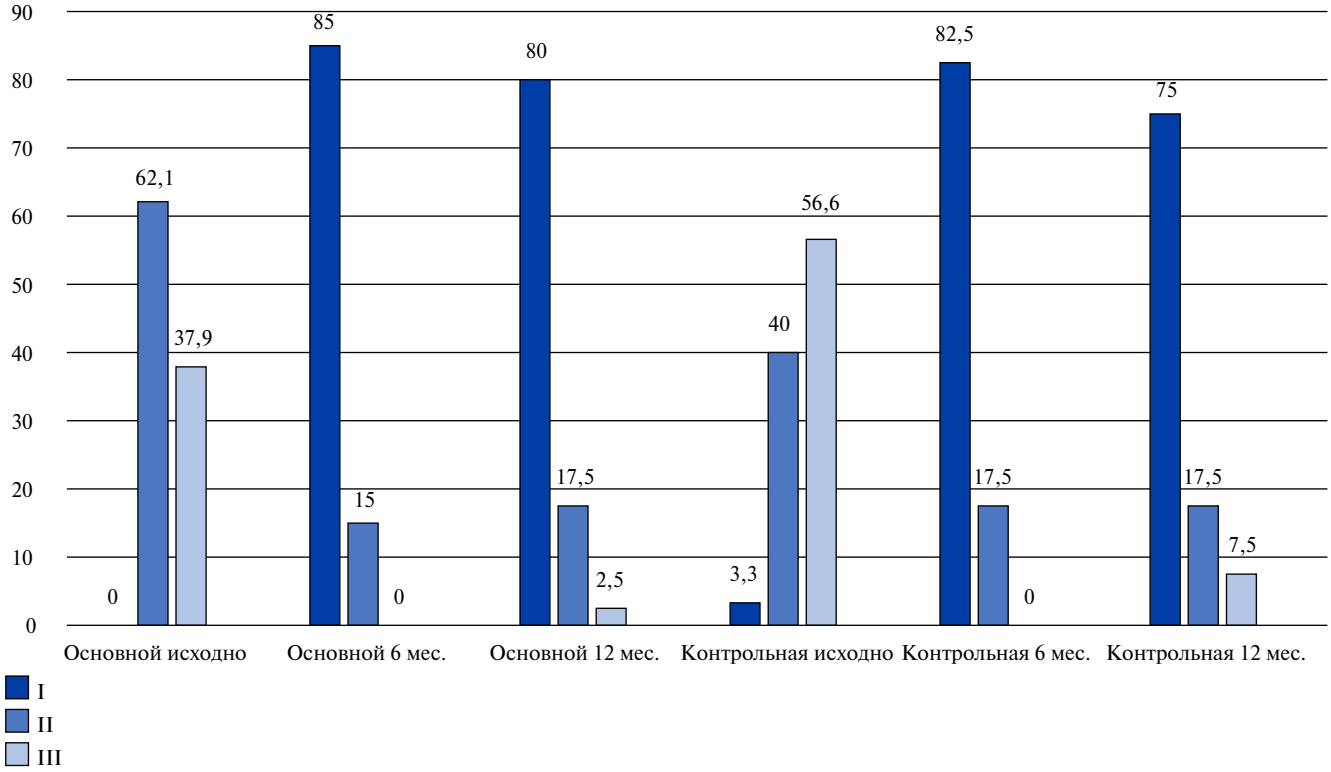

Рис. 5. Оценка сердечной недостаточности ФК (NYHA) (%).

мое уменьшение ФК (NYHA) в обеих группах (при межгрупповом сравнении разница недостоверна): в основной группе 85% пациентов имели I ФК (NYHA), 15% — II ФК (NYHA) (p=0,042); в контрольной — 82,5% пациентов — I ФК (NYHA), 17,5% — II ФК (NYHA) (p=0,026). Через 12 мес. после операции выраженность сердечной недостаточности в основной группе осталась на прежнем уровне, тогда как контрольная группа продемонстрировала небольшое ухудшение: в основной группе 80% пациентов имели I ФК (NYHA), 17,5% — II ФК, 2,5% — III ФК (p=0,21); в контрольной — 75% пациентов — I ФК, 17,5% — II ФК, 7,5% — III ФК (p=0,048), (рис. 5). Достоверной разницы между группами через 12 мес. не получено.

По данным Эхо-КГ отмечается тенденция к улучшению функциональных показателей ЛЖ, более значимая в основной группе пациентов: ФВ ЛЖ — 54 [51; 58] исходно, 58 [57; 63] (p=0,041) через 6 мес. и 57 [48; 64], в контрольной группе — с 58 [52; 63] до 56 [52; 61] через 6 мес., через 12 мес. — 57 [49; 63] (p=0,67), (рис. 6). Локальная сократимость: в основной группе выявлено статистически недостоверное уменьшение количества зон гипокинеза нижней стенки через 6 мес. после операции. В группе контроля достоверной динамики также не получено. Достоверной разницы между группами через 12 мес. не получено.

С целью определения жизнеспособного миокарда пациентам в группе с интрамиокардиальной инъекций стволовых клеток проводилась МРТ сердца с контрастным усилением до хирургического лечения и через 6 мес. после операции.

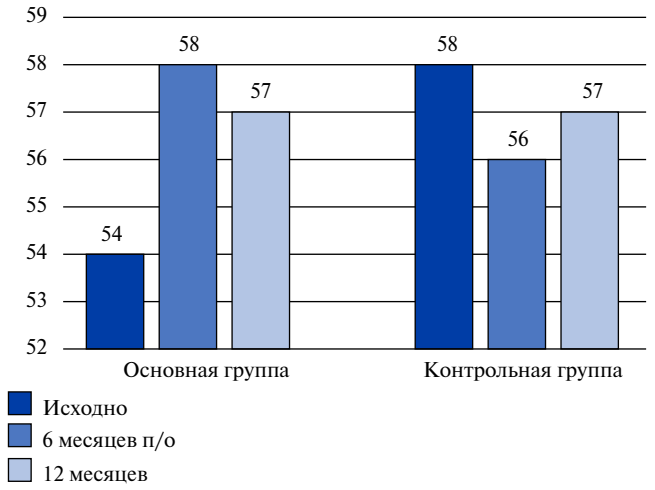

Рис. 6. Динамика фракции выброса левого желудочка в группах (%).

При анализе данных МРТ сердца с отсроченным контрастированием рассчитывали показатель нежизнеспособного миокарда (МНМ) в граммах. В ходе исследования были рассчитаны объемы показателей и сократимости миокарда ЛЖ. В ходе наблюдения ФВ ЛЖ статистически значимо возрастала на 6% (с 39 [36; 42]% до 45 [35; 49]%).

Через 6 мес. наблюдения в группе клеточной терапии отмечалось недостоверное уменьшение абсолют-

Таблица 1

Данные перфузионной ОФЭКТ миокарда с ^{99m}Тс- МИБИ

Показатель	Группа исследования, n=40				Группа контроля, n=40			
	Исходно	6 мес. п/о	12 мес. п/о	p	Исходно	6 мес. п/о	12 мес. п/о	p
SSS в бассейне ПКА (SSS_{RCA})	7,0 [5,5; 10,5]	4,0 [1,5; 6,3]	4,0 [1,0; 5,5]	<0,001	8,0 [6,0; 12,0]	6,8 [5,7; 8,2]	5,0 [4,0; 7,0]	0,003
SRS в бассейне ПКА (SRS_{RCA})	3,0 [0,0; 7,0]	2,0 [0,5; 4,2]	1,0 [0,0; 3,5]	0,003	4,0 [1,0; 7,0]	2,0 [1,2; 5,5]	2,0 [1,0; 6,0]	0,133
SDS в бассейне ПКА (SDS_{RCA})	3,0 [1,0; 4,0]	2,0 [0,6; 3,3]	1,0 [0,0; 2,0]	0,025	2,0 [1,0; 3,0]	1,0 [0,2; 1,8]	1,0 [0,0; 2,0]	0,105

ной массы нежизнеспособного миокарда (МНМ) на 4 г и относительная МНМ снизилась также недостоверно на 5% (с 45 [37; 51]% до 40 [34; 48]%) по сравнению с дооперационными значениями. В группе контроля достоверной динамики выявлено не было. Также не получили достоверной разницы между показателями до операции и через 6 мес.

Вместе с тем, у всех обследуемых больных наблюдалась положительная динамика со стороны функциональных показателей, а также уменьшение степени захвата контрастного вещества, что может свидетельствует о наличии минимально выраженного ангиогенеза.

Необходимо отметить, что в настоящее время идет набор материала по результатам МРТ сердца, а представленные результаты являются предварительными.

По результатам двухэтапной сцинтиграфии миокарда с технетрилом (Тс99), до хирургического лечения средняя величина стойкого дефекта перфузии в группе непрямой реваскуляризации составила 8,5% [3,5; 18,5] площади миокарда нижней стенки ЛЖ, что указывает на наличие в миокарде ЛЖ зон постинфарктного кардиосклероза. Наряду с этим средняя величина стресс-индуцированного дефекта перфузии до операции составляла 7,0% [6,0; 12,3] площади миокарда нижней стенки ЛЖ. Через 6 мес. после хирургического вмешательства наблюдалось значимое улучшение миокардиальной перфузии, при этом имело место уменьшение величины как стойких дефектов перфузии, которые уменьшились в среднем до 2,0% [0,5; 4,2] (p=0,008), так и стресс-индуцированных дефектов — до 4,0% [1,5; 6,3] (p=0,05).

В контрольной группе через 6 мес. значимой динамики перфузии нижней стенки ЛЖ не выявлено: стабильный дефект 4,0 [1,0; 7,0]% исходно, 8,7 [5,3; 10,3]% через 6 мес. Преходящий дефект 8,0 [6,1; 8,7]% исходно, 6,8 [5,3; 9,1]% через 6 мес. (p=0,21).

При контрольном исследовании через 12 мес. после хирургического лечения ПКА у пациентов из группы исследования выявили уменьшение стресс-дефекта с 7,0 [5,5; 10,5] до 4,0 [1,0; 5,5], p<0,01), стабильного дефекта перфузии с 3,0 [0,0; 7,0] до 1,0 [0,0; 3,5], p<0,01) и SDSRCA (с 3,0 [1,0; 4,0] до 1,0 [0,0; 2,0], p=0,03). У пациентов из группы контроля в бассейне кровоснабжения ПКА выявили значимое уменьшение только стресс-дефекта (с 8,0 [6,0; 12,0] до 5,0 [4,0; 7,0], p<0,01). Данные перфузионной ОФЭКТ миокарда с ^{99m}Тс- МИБИ до и после оперативного лечения представлены в таблице 1.

Таким образом, имеющиеся данные позволяют заключить об эффективности исследуемого метода в отношении оптимизации перфузии и функционального состояния миокарда, а также качества жизни пациентов по сравнению с группой контроля.

Обсуждение

Развитие технологий непрямой реваскуляризации миокарда является предметом изучения на протяжении многих лет. Попытки создать альтернативный источник кровоснабжения миокарда начинались формированием асептического воспаления (операция Мыша), механическим туннелированием миокарда (Ишенин), затем были продолжены лазерными и клеточными технологиями. Несмотря на множество методик непрямой реваскуляризации, включая использование лазеров, стволовых клеток, к сожалению, ни одна из них не была внедрена в рутинную практику сердечно-сосудистой хирургии. Изучение способностей стволовых клеток продолжается и по сей день, и следующим этапом развития клеточных технологий является использование различных факторов роста для повышения эффективности клеток-предшественников.

Так, использование препаратов эритропоэтина для обработки ККМ в эксперименте продемонстрировало многообещающие результаты — качественно изменялся состав клеток, повышалась устойчивость клеток к гипоксии и жизнеспособность [9].

Экспериментальные данные явились причиной для клинического испытания технологии, промежуточные результаты которого продемонстрировали эффективность метода в отношении оптимизации перфузии и функционального состояния миокарда, а также качества жизни пациентов по сравнению с группой контроля.

Анализ доступной литературы не выявил опубликованных случаев использования подобных технологий в клинике.

Одно из наиболее интересных экспериментальных сообщений: Zhang DG, et al. (2006) [7] продемонстрировали значительное уменьшение размера инфарцированного миокарда, увеличение плотности капилляров, уменьшение зоны фиброза, уменьшение полости ЛЖ и улучшение сократимости миокарда

на модели острого ИМ крыс после интрамиокардиальной инъекции мезенхимальных стволовых клеток костномозгового происхождения в сочетании с инфузией эритропоэтина [7].

Copland IB, et al. (2008) [10] продемонстрировали, что инкубация мезенхимальных стволовых клеток мышей эритропоэтином (Epo-MSC) улучшает их регенеративную функцию через аутокринный и паракринный механизмы. Они показали, что мезенхимальные столовые клетки обычно не производят эритропоэтин, но экспрессируют рецептор (EpoR), который активирует сигнальные каскады (Jak2 и Erk1/2) в ответ на повышение дозы эритропоэтина *in vitro*. Они полагают, что сверхэкспрессия эритропоэтина создает "аутокринную петлю" в трансдуцированных мезенхимальных клетках, которые становятся более устойчивыми к апоптозу. На модели ИМ мыши, инъекция мезенхимальных клеток, обработанных эритропоэтином, в пограничную зону инфаркта привела к улучшению ремоделирования ЛЖ, сократительной способности миокарда по сравнению с использованием MSC.

Несомненно, доказанное двойное действие эритропоэтина, (ауто- и паракринное) делает его использование многообещающим. Системный эффект эритропоэтина все еще изучается (улучшение оксигенации периинфарктной зоны). Эритропоэтин также может мобилизовать проангиогенные клетки-предшественники эндотелия из костного мозга, что может способствовать неоангиогенезу в миокарде. Потому интересным выглядит сравнение системного применения эритропоэтина и локальной обработки клеток.

Исследование продемонстрировало улучшение перфузии в зоне непрямой реваскуляризации, а также восстановление симпатической иннервации миокарда, то можно считать одним из признаков жизнеспособности миокарда. Данные МРТ с отсроченным контрастированием подтвердили некоторое улучшение функции ЛЖ, однако не показали улучшения показателей МНМ. Также мы не получили убедительной динамики параметров тканевой допплерографии. Клинически группа непрямой реваскуляризации продемонстрировала лучшие показатели ФК (CCS), теста 6-минутной ходьбы.

В настоящее время выполняется анализ динамики симпатической иннервации миокарда нижней стенки ЛЖ на основании результатов сцинтиграфии миокарда с MIBG. Результаты анализа будут опубликованы позже.

Заключение

Полученные данные позволяют заключить об эффективности исследуемого метода в отношении оптимизации перфузии и функционального состояния миокарда, а также качества жизни пациентов по сравнению с группой контроля. Однако остался ряд вопросов о влиянии исследуемого метода на жизнеспособность миокарда в зоне воздействия, что не получило однозначного подтверждения по данным МРТ и тканевой допплерографии. Необходима систематизация, анализ исследований клинического применения аутологичных клеток костного мозга (с использованием факторов роста и без) с целью непрямой реваскуляризации миокарда, для формирования выводов о перспективах технологии.

Финансирование. Данная работа была выполнена при поддержке гранта Российского Научного Фонда (проект 16-15-00057).

Конфликт интересов: все авторы заявляют об отсутствии потенциального конфликта интересов, требующего раскрытия в данной статье.

Литература/References

1. Boytsov SA, Zayratiants OV, Andreev EM, et al. Comparison of coronary heart desease mortality in men and women age 50 years and older in Russia and USA. Russ J Cardiol. 2017;22(6):100-7. (In Russ). Бойцов С. А., Зайратьянц О. В., Андреев Е. М., и др. Сравнение показателей смертности от ишемической болезни сердца среди мужчин и женщин старше 50 лет в России и США. Российский кардиологический журнал. 2017;22(6):100-7. doi:10.15829/1560-4071-2017-6-100-107.
2. Chernyavsky AM, Fomichev AV, Chernyavsky MA, et al. Comparative characteristics of the effectiveness of methods of indirect myocardial revascularization in surgery of ischemic heart disease. Pathology of blood circulation and cardiovascular surgery. 2012;17,1:16-9. (In Russ). Чернявский А. М., Фомичев А. В., Чернявский М. А., и др. Сравнительная характеристика эффективности методов непрямой реваскуляризации миокарда в хирургии ишемической болезни сердца. Патология кровообращения и кардиохирургия. 2012;17,1:16-9. doi:10.21688/1681-3472-2013-1-15-20.
3. Zakharov YM. Cytotyre-tread functions of erythropoietin. Clinical nephrology. 2009;1:16-21. (In Russ). Захаров Ю. М. Цитопротекторные функции эритропоэтина. Клиническая нефрология. 2009;1:16-21.
4. Lipsic E, Schoemaker RG, van der Meer P, et al. Protective effects of erythropoietin in cardiac ischemia: from bench to bedside. J Am Coll Cardiol. 2006 Dec 5; 48(11):2161-7. doi:10.1016/j.jacc.2006.08.031.
5. Brunner S, Winogradov J, Huber BC, et al. Erythropoietin administration after myocardial infarction in mice attenuates ischemic cardiomyopathy associated with enhanced homing of bone marrow-derived progenitor cells via the CXCR-4/SDF-1 axis. FASEB J. 2009 Feb;23(2):351-61. doi:10.1096/fj.08-109462.
6. Ward MR, Stewart DJ. Erythropoietin and mesenchymal stromal cells in angiogenesis and myocardial regeneration: one plus one equals three. Cardiovasc Res. 2008 Aug 1;79(3):357-9. doi:10.1093/cvr/cvn153.
7. Zhang DG, Zhang FM, Zhang YQ, et al. Erythropoietin enhances the therapy potency of autologous bone marrow stromal cells in a rat heart infarction model via phosphatidylinositol-3-kinase/Akt pathway. Cardiology. 2007;108(4):228-36.
8. Wang JA, Xie XJ, He H, Sun Y, Jiang J, et al. A prospective, randomized, controlled trial of autologous mesenchymal stem cells transplantation for dilated cardiomyopathy. Zhonghua Xin Xue Guan Bing Za Zhi. 2006 Feb;34(2):107-10.
9. Lykov AP, Poveshchenko OV, Cherniavsky AM, et al. Phenotype of bone-marrow mononuclear cells before and after short-time precondition with erythropoietin from patients with ischemic heart failure. Russian Open Medical Journal. 2018;7,2:1-7. doi:10.15275/rusomj.2018.0202.
10. Copland IB, Jolicoeur EM, Gillis MA, et al. Coupling erythropoietin secretion to mesenchymal stromal cells enhances their regenerative properties. Cardiovasc Res. 2008 Aug 1;79 (3):405-15. doi:10.1093/cvr/cvn090.